

DOI:10.18027/2224-5057-2022-12-3s2-401-454

Цитирование: Федянин М.Ю., Gladkov O.A., Gordеев С.С., Карачун А.М., Козлов Н.А., Мамедли З.З. и соавт. Практические рекомендации по лекарственному лечению рака ободочной кишки, ректосигмоидного соединения и прямой кишки. Злокачественные опухоли : Практические рекомендации RUSSCO #3s2, 2022 (том 12). 401–454.

ПРАКТИЧЕСКИЕ РЕКОМЕНДАЦИИ ПО ЛЕКАРСТВЕННОМУ ЛЕЧЕНИЮ РАКА ОБОДОЧНОЙ КИШКИ, РЕКТОСИГМОИДНОГО СОЕДИНЕНИЯ И ПРЯМОЙ КИШКИ

Коллектив авторов: Федянин М.Ю., Gladkov O.A., Gordеев С.С., Карачун А.М., Козлов Н.А., Мамедли З.З., Рыков И.В., Трякин А.А., Цуканов А.С., Черных М.В.

Ключевые слова: рак ободочной кишки, рак ректосигмоидного соединения, рак прямой кишки, химиотерапия, таргетная терапия, метастазэктомия

1. КЛАССИФИКАЦИЯ И ОПРЕДЕЛЕНИЕ СТАДИИ

1.1. Международная гистологическая классификация (ВОЗ, 2019)

Эпителиальные опухоли

I. Доброкачественные опухоли

- a. 8211/0 Тубулярная аденома
- b. 8261/0 Ворсинчатая аденома
- c. 8263/0 Тубулярно-ворсинчатая аденома
- d. 8220/0 Аденоматозный полип
- e. 8213/0 Зубчатая дисплазия

II. Интраэпителиальная неоплазия (дисплазия), связанная с хроническими воспалительными заболеваниями кишечника

- a. 8148/2 Железистая интраэпителиальная неоплазия высокой степени
- b. 8148/0 Железистая интраэпителиальная неоплазия низкой степени

III. Рак

- a. 8140/3 Аденокарцинома БДУ¹
- b. 8213/3 Зубчатая аденокарцинома²
- c. 8262/3 Аденоподобная аденокарцинома³
- d. 8265/3 Микропапиллярная аденокарцинома
- e. 8480/3 Муцинозная (слизистая) аденокарцинома⁴
- f. 8490/3 Рак с диффузным типом роста⁵
- g. 8490/3 Перстневидно-клеточный рак⁶
- h. 8560/3 Железисто-плоскоклеточный рак
- i. 8510/3 Медуллярный рак⁷
- j. 8220/3 Недифференцированный рак БДУ⁸
- k. 8033/3 Рак с саркоматоидным компонентом⁹
- l. 8240/3 Нейроэндокринная опухоль БДУ
- m. 8240/3 Нейроэндокринная опухоль G1
- n. 8249/3 Нейроэндокринная опухоль G2
- o. 8249/3 Нейроэндокринная опухоль G3
- p. 8246/3 Нейроэндокринный рак БДУ¹⁰
- q. 8041/3 Мелкоклеточный рак

¹ Аденокарцинома кишечного типа, без дополнительного уточнения. По степени дифференцировки (и соответствующей степени злокачественности) опухоли делятся на высокодифференцированные/G1 (96–100% эпителиальных элементов инвазивной опухоли представлено железистыми структурами), умеренно-дифференцированные/G2 (50–95% эпителиальных элементов инвазивной опухоли представлено железистыми структурами), низкодифференцированные/G3 (0–49% эпителиальных элементов инвазивной опухоли представлено железистыми структурами).

² При правосторонней локализации опухоль часто ассоциирована с MSI.

³ Нозологическая единица впервые введена комитетом IARC/WHO в МКБ-О в 2019 г.

⁴ Диагноз устанавливается, если > 50% объема опухоли представлено внеклеточной слизью, допустимо наличие перстневидно-клеточных элементов (< 50% всех клеток инвазивной опухоли). Оценка степени дифференцировки аналогична таковой при типичной аденокарциноме. При правосторонней локализации опухоль часто ассоциирована с MSI.

⁵ Опухоль всегда соответствует G3.

⁶ Диагноз устанавливается, если > 50% клеток опухоли представлено перстневидно-клеточными элементами. Опухоль всегда соответствует G3. При правосторонней локализации опухоль часто ассоциирована с MSI.

⁷ Опухоль всегда соответствует G3. При правосторонней локализации опухоль часто ассоциирована с MSI.

⁸ Является диагнозом исключения: устанавливается только по результатам дополнительных исследований (иммуногистохимического, электронной микроскопии). Соответствует G4.

⁹ Нозологическая единица впервые введена комитетом IARC/WHO в МКБ-О в 2019 г. Является диагнозом исключения, соответствует G3–G4.

¹⁰ Диагноз устанавливается только по результатам дополнительных исследований (иммуногистохимического, электронной микроскопии). Всегда соответствует G3.

- г. 8013/3 Крупноклеточный нейроэндокринный рак
- с. 8154/3 Смешанное нейроэндокринно-ненейроэндокринное новообразование¹

Согласно Классификации ВОЗ (2019) гистологическая градация аденокарциномы/рака (исключая нейроэндокринные новообразования) толстой кишки:

- становится 2-ступенчатой вместо ранее используемой 4-ступенчатой: низкая степень злокачественности (включает карциномы G1–G2), высокая степень злокачественности (включает карциномы G3–G4);
- основана на подсчете доли железистых структур в инвазивной опухоли (с игнорированием мелких кластеров и отдельных клеток инвазивного фронта);
- в случае неоднородного строения опухоли оценка осуществляется по наименее дифференцированному компоненту (с игнорированием мелких кластеров и отдельных клеток инвазивного фронта);
- в целях преемственности рекомендуется временно указывать оба показателя, например *аденокарцинома низкой степени злокачественности (G2)*.

1.2. Стадирование

1.2.1. Стадирование рака толстой кишки по системе TNM-8 (2017)

Символ T имеет следующие градации:

- Tx — недостаточно данных для оценки первичной опухоли.
- Tis — преинвазивный рак (интраэпителиальная инвазия или инвазия собственной пластинки слизистой оболочки).
- T1 — опухоль распространяется в подслизистый слой стенки кишки
- T2 — опухоль распространяется на мышечный слой.
- T3 — врастание в субсерозу или перитонизированную окологидротическую клетчатку.

В отношении опухолей, расположенных в верхнеампулярном отделе прямой кишки и ректосигмоидном отделе ободочной кишки (покрытых брюшиной), символ T3 обозначает распространение до субсерозы (опухоли не прорастают в серозную оболочку).

- T4 — опухоль прорастает в окружающие органы и ткани или прорастает в висцеральную брюшину.
- T4a — прорастание в висцеральную брюшину.
- T4b — прорастание в другие органы и структуры.

Символ N указывает на наличие или отсутствие метастазов в регионарных лимфатических узлах.

¹ Диагноз устанавливается только по результатам дополнительных исследований: смешанное нейроэндокринно-ненейроэндокринное новообразование является диморфным раком, сочетающим компоненты аденокарциномы и нейроэндокринного рака/опухоли (доля любого компонента должна составлять не менее 30%).

- NX — недостаточно данных для оценки регионарных лимфатических узлов.
 N0 — поражения регионарных лимфатических узлов нет.
 N1 — метастазы в 1–3 (включительно) регионарных лимфатических узлах.
 N1a — метастазы в 1 регионарном лимфатическом узле.
 N1b — метастазы в 2–3 лимфатических узлах.
 N1c — диссемины в брыжейке без поражения регионарных лимфатических узлов.
 N2 — метастазы более чем в 3 регионарных лимфатических узлах.
 N2a — поражено 4–6 лимфатических узлов.
 N2b — поражено 7 и более лимфатических узлов.

Символ M характеризует наличие или отсутствие отдаленных метастазов.

- M0 — отдаленных метастазов нет.
 M1 — наличие отдаленных метастазов.
 M1a — наличие отдаленных метастазов в 1 органе.
 M1b — наличие отдаленных метастазов более чем в 1 органе.
 M1c — метастазы по брюшине.

Группировка по стадиям представлена в табл. 1.

Таблица 1. Стадии рака толстой кишки.

Стадия	T	N	M
0	is	0	0
I	1, 2	0	0
II	3, 4	0	0
IIA	3	0	0
IIB	4a	0	0
IIC	4b	0	0
III	Любая	1, 2	0
IIIA	1, 2	1	0
	1	2a	0
IIIB	3, 4a	1	0
	2, 3	2a	0
IIIC	4b	1, 2a, 2b	0
	4a	2a	0
	3, 4a	2b	0
IV	Любая	Любая	1
IVa	Любая	Любая	1a
IVb	Любая	Любая	1b
IVc	Любая	Любая	1c

Определение регионарных лимфатических узлов в зависимости от локализации опухоли представлено в табл. 2.

Таблица 2. Регионарные лимфатические узлы в зависимости от локализации первичной опухоли в ободочной кишке.

Локализация опухоли	Регионарные лимфатические узлы
Аппендикулярный отросток	Вдоль <i>a. ileocolica</i>
Слепая кишка	Вдоль <i>a. ileocolica</i> , <i>a. colica dextra</i>
Восходящая ободочная кишка	Вдоль <i>a. ileocolica</i> , <i>a. colica dextra</i> , <i>a. colica media</i>
Печеночный изгиб ободочной кишки	Вдоль <i>a. colica dextra</i> , <i>a. colica media</i>
Поперечная ободочная кишка	Вдоль <i>a. colica dextra</i> , <i>a. colica media</i> , <i>a. colica sinistra</i> , <i>a. mesenterica inferior</i>
Селезеночный изгиб ободочной кишки	Вдоль <i>a. colica media</i> , <i>a. colica sinistra</i> , <i>a. mesenterica inferior</i>
Нисходящая ободочная кишка	Вдоль <i>a. colica sinistra</i> , <i>a. mesenterica inferior</i>
Сигмовидная кишка	Вдоль <i>aa. sigmoideae</i> , <i>a. colica sinistra</i> , <i>a. rectalis superior</i> , <i>a. mesenterica inferior</i>

1.2.2. Стадирование по Kikuchi раннего рака толстой кишки

При планировании местного иссечения рака толстой кишки T1 предлагается детальное стадирование заболевания на основании данных МРТ и УЗ-колоноскопии по ниже-следующим критериям.

T1sm1 — глубина инвазии подслизистого слоя до 1/3.

T1sm2 — умеренная глубина инвазии подслизистого слоя — до 2/3.

T1sm3 — полная инвазия опухолью всего подслизистого слоя.

Окончательное стадирование проводится по результатам гистологического исследования после удаления опухоли.

1.2.3. Стадирование по Haggitt малигнизированных полипов ободочной кишки

Для определения тактики лечения малигнизированных полипов ободочной кишки предлагается стадирование по результатам морфологического исследования.

Уровень 0 — отсутствие инвазивной карциномы.

Уровень I — инвазия в «головку» полипа.

Уровень II — инвазия в «шейку» полипа.

Уровень III — инвазия в «ножку» полипа.

Уровень IV — инвазия в «основание» полипа.

Уровни I–III соответствуют T1sm1, а уровень IV может соответствовать T1sm1–T1sm3.

1.2.4. МРТ-подклассификация Т3 рака прямой кишки

Для персонализации показаний к предоперационному лечению Т3 рака прямой кишки используется основанная на данных МРТ дополнительная классификация [7]:

- Т3а — инвазия в мезоректальную клетчатку менее 1 мм.
- Т3b — инвазия в мезоректальную клетчатку 1–5 мм.
- Т3с — инвазия в мезоректальную клетчатку 5–15 мм.
- Т3d — инвазия в мезоректальную клетчатку более 15 мм.

2. ДИАГНОСТИКА

Диагноз рака ободочной кишки, ректосигмоидного соединения, прямой кишки основывается на данных осмотра, результатах инструментальных методов обследования и патоморфологическом заключении.

2.1. Жалобы и анамнез

Необходимо проводить сбор жалоб и анамнеза у пациента с целью выявления факторов, которые могут повлиять на выбор тактики лечения. У 3–5% больных раком ободочной кишки развитие заболевания связано с наличием известных наследственных синдромов. Наиболее распространённые — синдром Линча, семейный аденоматоз толстой кишки и *MutYH*-ассоциированный полипоз. В связи с этим у всех больных колоректальным раком рекомендуется собрать семейный анамнез и проанализировать его на соответствие критериям Amsterdam II, Bethesda и критериев НМИЦ колопроктологии им. А. Н. Рыжих (приложение А). Соответствие критериям Amsterdam — показание для направления на консультацию генетика и генетическое тестирование. Соответствие рекомендациям Bethesda — показание для тестирования на микросателлитную нестабильность (MSI). При выявлении микросателлитной нестабильности (MSI) — показано направление к генетику, генетическое тестирование. Однако в РФ до 25–30% пациентов с генетически подтвержденным синдромом Линча не соответствует критериям Амстердам, поскольку у них отсутствуетотягощенный семейный анамнез. В этой связи для отбора российских пациентов с подозрением на синдром Линча были разработаны оригинальные критерии (приложение А), которые учитывают их популяционные особенности. Соответствие рекомендациям — показание для тестирования на микросателлитную нестабильность (MSI) в биопсийном (операционном) материале методом ПЦР (MSI) или выявления дефицита белков системы репарации неспаренных оснований методом ИГХ (иммуногистохимии). При исследовании биопсийного материала на наличие MSI методом ПЦР необходимо оценить содержание опухолевых клеток в образце (их должно быть не менее 50%). При выявлении микросателлитной нестабильности (MSI) — показано направление к генетику, генетическое тестирование.

2.2. Физикальное обследование

Рекомендуется тщательный физикальный осмотр, включающий пальцевое ректальное исследование, а также оценку нутритивного статуса.

2.3. Лабораторная диагностика

Рекомендуется выполнять: развернутые клинический и биохимический анализы крови, онкомаркеры РЭА, исследование свёртывающей системы крови, анализ мочи.

2.4. Инструментальная диагностика

- Тотальная колоноскопия с биопсией — наиболее информативный метод исследования при раке толстой кишки, позволяющий непосредственно визуализировать опухоль, определить её размеры, локализацию и макроскопический тип, оценить угрозу осложнений (кровотечение, перфорация), а также получить материал для морфологического исследования. Для получения достаточного количества материала требуется выполнить несколько (3–5) биопсий стандартными эндоскопическими щипцами. План лечения не следует составлять до получения данных биопсии. При подслизистом инфильтративном росте опухоли возможен ложноотрицательный результат, что требует повторной глубокой биопсии. Чувствительность и специфичность метода возрастает при использовании современных технологий эндоскопической визуализации (увеличительной эндоскопии, узкоспектральной эндоскопии, хромоэндоскопии, флуоресцентной диагностики). Если тотальная колоноскопия не была выполнена на дооперационном этапе, ее необходимо провести в течение 3–6 мес. после резекции ободочной кишки. При выявлении полипов толстой кишки предпочтительно выполнять их удаление до плановой резекции ободочной кишки. При невозможности санации полипов до резекции кишки — должны быть задокументированы рекомендации по их удалению в течение 6 месяцев после операции.
- Ирригоскопия или КТ-колонография — при невозможности выполнения тотальной колоноскопии. В 4–5% случаев встречаются синхронные образования, которые могут быть пропущены при пальпаторной ревизии на операции. Поэтому полное обследование толстой кишки рекомендуется выполнять всем пациентам до хирургического лечения, при технической невозможности — не позднее 3 мес. после хирургического лечения. КТ-колонография имеет большую по сравнению с ирригоскопией чувствительность в выявлении полипов, особенно в проксимальных отделах толстой кишки.
- КТ органов брюшной полости с внутривенным контрастированием либо УЗИ органов брюшной полости и забрюшинного пространства. КТ органов брюшной полости является стандартом уточняющей диагностики при раке ободочной кишки в большинстве развитых стран. Выполнение только УЗИ брюшной полости допустимо только при технической невозможности проведения КТ.

- КТ органов грудной клетки. КТ органов грудной клетки является стандартом уточняющей диагностики при раке ободочной кишки в большинстве развитых стран для исключения метастазов в легких, лимфоузлах средостения.
- ЭКГ.
- УЗ-колоноскопия при планировании местного иссечения T1sm1 и ворсинчатых опухолей ободочной кишки.
- МРТ органов брюшной полости с в/в контрастированием выполняется при планировании резекции печени в случаях, когда КТ не позволяет в полной мере высказаться о распространенности процесса в печени. Для оценки резектабельности метастазов колоректального рака в печени предпочтительна МРТ органов брюшной полости с внутривенным контрастированием. У пациентов с противопоказаниями к использованию внутривенного контрастирования возможно выполнение МРТ в режиме DWI. МРТ позволяет у 10–20% пациентов выявить не определяемые по данным УЗИ метастазы и сократить количество эксплоративных операций и операций в объеме R2. Пациентам с противопоказаниями к проведению МРТ рекомендуется выполнение КТ с внутривенным контрастированием или ПЭТ-КТ. МРТ обладает наиболее высокой чувствительностью по сравнению с другими диагностическими методами, в особенности в отношении метастазов размером < 1 см. Не допускается планирование резекции метастазов на основании только данных УЗИ печени или КТ без внутривенного контрастирования.
- При опухолях ректосигмоидного перехода необходимо выполнение МРТ или КТ с внутривенным контрастированием малого таза. Выполнение МРТ малого таза предпочтительнее, так как позволяет осуществить более детальную предоперационную оценку местного распространения опухолевого процесса.
- При раке прямой кишки — МРТ малого таза перед планированием химиолучевой терапии и перед хирургическим лечением. позволяет определить локализацию, протяженность, глубину инвазии опухоли, оценить состояние регионарных лимфатических узлов. Современные режимы МРТ с использованием диффузно-взвешенных изображений могут повысить информативность проводимого исследования. Внутривенное контрастирование не повышает информативность оценки распространённости опухоли. Окончательное принятие решение о тактике лечения больных раком прямой кишки возможно только по результатам МРТ-исследования. В протоколе заключения МРТ малого таза при раке прямой кишки у всех пациентов с целью оптимального составления плана лечения рекомендуется указывать следующую информацию:
 - вертикальный размер опухоли;
 - расстояние от нижнего края опухоли до анодермальной линии;
 - измеренное вдоль кишечной стенки, наличие опухолевой инвазии за пределы кишечной стенки, глубину инвазии в стенку прямой кишки/за её пределы;
 - минимальное расстояние от края опухоли до мезоректальной фасции;
 - наличие инвазии брюшины;
 - количество и размеры лимфатических узлов параректальной клетчатки с МР-признаками злокачественного поражения;
 - наличие венозной инвазии;

- количество и размеры экстрафасциальных лимфатических узлов с МР-признаками злокачественного поражения;
- для рака нижнеампулярного отдела прямой кишки — наличие инвазии внутреннего сфинктера/межсфинктерного пространства/наружного сфинктера/мышц поднимающих задний проход.
- для пациентов, получавших предоперационное лечение — наличие и доля фиброза в структуре опухоли в соответствии с классификацией MR-TRG.
- Остеосцинтиграфия — при подозрении на метастатическое поражение костей скелета.
- Биопсия под контролем УЗИ/КТ — при подозрении на метастазы по данным КТ или МРТ в случаях, когда их подтверждение принципиально меняет тактику лечения.
- ПЭТ-КТ — при подозрении на метастазы по данным КТ или МРТ в случаях, когда их подтверждение принципиально меняет тактику лечения. В то же время метаанализ рандомизированных исследований по определению необходимости выполнения ПЭТ-КТ для исключения экстрапеченочных метастазов при решении вопроса о необходимости метастазэктомии печени показал, что данный метод обследования меняет тактику лечения лишь у 8% пациентов и не влияет на общую выживаемость
- Лапароскопия при резектабельных стадиях болезни — при подозрении на диссеминацию опухоли по брюшине.
- МРТ или КТ головного мозга с в/в контрастированием — при подозрении на метастатическое поражение головного мозга.
- Подготовка к хирургическому лечению с целью оценки функционального статуса по показаниям включает дополнительное обследование: ЭхоКГ, холтеровское мониторирование сердечной деятельности, исследование ФВД, УЗДГ сосудов шеи и нижних конечностей, консультации кардиолога, эндокринолога, невропатолога и т. п.
- При локализации опухоли по данным колоноскопии в ректосигмоидном отделе толстой кишки или дистальной трети сигмовидной кишки рекомендовано выполнение ригидной ретоскопии с целью исключения расположения опухоли в прямой кишке. При колоноскопии точность определения расстояния от анोकутанной линии до нижнего полюса опухоли является низкой. При локализации опухоли в пределах 15 см от анোকутанной линии рекомендуется устанавливать диагноз «рак прямой кишки» вне зависимости от данных колоноскопии и использовать клинические рекомендации по лечению рака прямой кишки.

2.5. Иная диагностика

2.5.1. Рекомендуется выполнить анализ биоптата опухоли на наличие микросателлитной нестабильности/дефицита белков системы репарации неспаренных оснований при II стадии болезни, а также при местнораспространенном раке прямой кишки до начала лечения. Необходимо выполнять анализ биоптата опухоли на наличие мутации генов семейства *RAS* (экзонов 2–4 генов *KRAS* и *NRAS*), гена *BRAF* и на микросателлитную нестабильность/дефицит белков системы репарации неспаренных оснований, если диа-

гностированы отдаленные метастазы, что может повлиять на выбор таргетного агента в лечении метастатического процесса. При отсутствии мутации в генах семейства *RAS*, *BRAF* возможно дополнительное определение экспрессии или амплификации *Her2*. Если мутации в генах *KRAS*, *NRAS*, *BRAF* определялись методом ПЦР и их не было обнаружено, то возможно рассмотреть проведение дальнейшего генетического поиска методом секвенирования. При метастатическом раке толстой кишки с микросателлитно нестабильным фенотипом возможно определение транслокаций генов *NTRK*.

2.5.2. Пациентам, которым планируется проведение химиотерапии с включением фторпиримидинов, возможно рассмотреть определение полиморфизмов гена *DPYD*, ассоциированных с токсичностью данного класса препаратов. Однако редкость гомозиготных вариантов данных полиморфизмов не позволяет назначать данный анализ в рутинной практике всем пациентам. Пациентам, которым планируется проведение химиотерапии с включением иринотекана, возможно рассмотреть определение полиморфизмов гена *UGT1A1*, ассоциированных с токсичностью данного класса препаратов.

2.5.3. Генетическое тестирование рекомендуется в следующих случаях:

- Подозрение на синдром Линча. Выполняется тестирование на наличие мутаций в генах *MLH1*, *MSH2*, *MSH6*, *PMS2*:
 - при соответствии пациента критериям Amsterdam II (см. приложение Г);
 - при соответствии критериям НМИЦ колопроктологии им. А.Н. Рыжих;
 - при наличии у пациента родственника 1-й или 2-й линии с установленным диагнозом синдрома Линча;
 - при развитии у пациентки рака эндометрия в возрасте до 50 лет;
 - при наличии в опухоли MSI.
- Подозрение на синдром Линча у пациентов, не соответствующих критериям Amsterdam II. При соответствии критериям Bethesda (см. приложение Г) выполняется тестирование опухоли на MSI, при выявлении MSI — тестирование на герминальные мутации в генах *MLH1*, *MSH2*, *MSH6*, *PMS2*.
- Подозрение на семейный аденоматоз. Выполняется тестирование на наличие мутации гена *APC*:
 - при наличии у пациента более 100 полипов кишечника;
 - при наличии у пациента родственника 1-й линии с установленным диагнозом семейного аденоматоза толстой кишки (при наличии родственника с выявленной наследственной мутацией гена *APC*).
- Подозрение на наличие аттенуированной формы семейного аденоматоза (от 20 до 100 полипов). Проводят тестирование на наличие мутации *APC*. *MutYH*-ассоциированный полипоз — тестирование на мутацию гена *MutYH* — пациенты, у которых выявлено более 20 полипов толстой кишки, но с отрицательным анализом на мутацию *APC*:
 - пациенты, у которых в семье прослеживается рецессивное наследование семейного аденоматоза;
 - пациенты, у которых полипы выявляются в более позднем возрасте (34–44 лет).

За исключением *MutYH*-ассоциированного полипоза и синдрома Блума, все наследственные синдромы, связанные с развитием колоректального рака, носят аутосомно-доминантный характер. При наличии яркого семейного анамнеза злокачественных заболеваний пациентам с исключенным семейным аденоматозным полипозом и синдромом Линча показана консультация генетика для диагностики более редких заболеваний: синдромов Пейтца — Егерса, Ли — Фраумени, Блума, Коудена, ювенильного полипоза, олигодонтии и колоректального рак.

2.5.4. Рекомендуется проводить гистологическое исследование хирургически удаленного опухолевого препарата, при этом в морфологическом заключении рекомендуется отразить следующие параметры:

1. Описание макропрепарата

- расстояние до проксимального и дистального краев резекции;
- размеры опухоли;
- наличие или отсутствие перфорации опухоли,
- наличие иных новообразований;
- гистологический тип опухоли (согласно Классификации ВОЗ редакции 2019 года);
- степень злокачественности опухоли (низкая, высокая);
- pT;
- pN (с указанием общего числа исследованных и пораженных лимфатических узлов);
- наличие в периколярной жировой ткани изолированных опухолевых депозитов без предсуществующих структур лимфатического узла (иначе следует относить к метастазу), сосудистых структур (иначе следует относить к сосудистой инвазии) или нервов (иначе следует относить к периневральной инвазии);
- наличие поражения проксимального края резекции (отрицательный результат также должен быть констатирован);
- наличие поражения дистального края резекции (отрицательный результат также должен быть констатирован);
- наличие поражения циркулярного края резекции (отрицательный результат также должен быть констатирован)
- для рака прямой кишки — макроскопически оценить объем выполненной хирургом диссекции регионарной клетчатки в пределах мезоректальной фасции (согласно методике P. Quirke): TME-G1/G2/G3;
- при микроскопическом исследовании указать расстояние в миллиметрах от ближайшего фокуса опухоли (первичный очаг или депозит или метастаз) до маркированного красителем циркулярного края резекции (согласно методике P. Quirke);
- наличие интрамуральной и экстрамуральной сосудистой инвазии (отрицательный результат также должен быть констатирован);
- наличие периневральной инвазии (отрицательный результат также должен быть констатирован);

- гистологическая градация инвазивного фронта опухоли (tumor-budding) по 3-ступенчатой схеме, в соответствие с градацией International Tumor Budding Consensus Conference (2016);
- гистологические признаки, значимо ассоциированные с MSI (зубчатая, перстневидноклеточная, муцинозная и медуллярная аденокарцинома, интра- и перитуморальная лимфоидная инфильтрация, правосторонняя локализация опухоли);
- степень регрессии опухоли (TRG1–TRG5) по шкале Mandard (при наличии предшествующего комбинированного лечения).

3. ЛЕЧЕНИЕ

3.1. Общие принципы

3.1.1. Хирургическое вмешательство является основным методом радикального лечения больных раком толстой кишки, за исключением плоскоклеточного рака прямой кишки. Лечение плоскоклеточного рака прямой кишки проводится в соответствии с принципами, описанными в клинических рекомендациях по лечению плоскоклеточного рака анального канала. Данный вариант рака прямой кишки — редкое заболевание. Несмотря на локализацию вне анального канала, эта опухоль имеет высокую чувствительность к химиолучевой терапии, и локализованные формы заболевания могут быть излечены без применения хирургического этапа лечения.

Алгоритмы выбора тактики лечения в различных клинических ситуациях представлены в схемах 1–8.

3.2.1. Общие принципы лечения локализованного рака толстой кишки

3.2.1.1. Особенности лечения рака прямой кишки I–III стадий

У всех пациентов с **полипами толстой кишки без признаков малигнизации** при технической возможности должно быть выполнено их эндоскопическое удаление. Перед удалением полипов размерами 1 см и более должна быть выполнена биопсия и исключена малигнизация. Биопсия должна браться как с поверхности, так и из зоны ножки полипа. Даже в полипах размерами менее 5 мм у 1,5%–7,7% пациентов могут присутствовать фокусы злокачественного роста. Более высока вероятность малигнизации для проксимально расположенных полипов, а также у пациентов с множественными полипами толстой кишки. Единичные дистально расположенные полипы размерами менее 5 мм имеют минимальный риск злокачественной трансформации. Риск озлокачествления пропорционален размеру полипа и составляет 3–15,9% для полипов размерами 5–20 мм и 7–19,3% — для полипов размерами более 20 мм. После полипэктомии всем пациентам должно быть рекомендовано наблюдение. Периодичность наблюдения зависит от числа и размера полипов, наличия установленных наследственных синдромов. При одновременном наличии рака толстой кишки и полипов ободочной кишки удаление полипов

предпочтительно выполнять до хирургии толстой кишки (учитывая вероятность неявки пациента для выполнения полипэктомии после операции). При невозможности санации полипов до резекции кишки — должны быть задокументированы рекомендации по их удалению в течение 6 месяцев после операции. Крупные (более 1 см) полипы прямой кишки предпочтительно удалять методом трансанальной эндоскопической операции (ТЭО).

Рекомендуется проводить предоперационную лучевую или химиолучевую терапию всем больным со следующими стадиями рака прямой кишки:

- **сT_{любое} N1–2M0 рак ниже- и среднеампулярного отделов прямой кишки;**
- **сT2–4N0M0 рак нижеампулярного отдела прямой кишки;**
- **сT3с–4N0M0 раке среднеампулярного отдела прямой кишки;**
- **сT4b–N0–2M0 раке верхнеампулярного отдела прямой кишки.**

Для пациентов с другими стадиями рака прямой кишки — см. разделы рекомендаций по хирургическому лечению рака прямой кишки и лечению метастатического рака прямой кишки. В условиях специализированных клиник с высоким потоком пациентов (не менее 20 резекций прямой кишки на хирурга в год) по решению мультидисциплинарной команды возможно проведение хирургического лечения без предоперационной лучевой/химиолучевой терапии всем больным раком верхнеампулярного отдела прямой кишки и больным раком среднеампулярного отдела прямой кишки сT1–3bN1M0.

Больным раком прямой кишки с резектабельными отдалёнными метастазами и благоприятным прогнозом рекомендуется рассматривать проведение предоперационной лучевой терапии по показаниям, аналогичным таковым для метастатического рака прямой кишки:

- **сT_{любое} N1–2M1 рак ниже- и среднеампулярного отделов прямой кишки;**
- **сT2–4N0M1 рак нижеампулярного отдела прямой кишки;**
- **сT3с–4N0M1 раке среднеампулярного отдела прямой кишки;**
- **сT_{любое} N2M1, сT4b–N0–2M1 раке верхнеампулярного отдела прямой кишки.**

В остальных ситуациях решение о проведении лучевой терапии больным метастатическим раком прямой кишки принимается индивидуально, с учётом прогноза заболевания, наличия симптомов со стороны первичной опухоли. С учётом высокого риска системного прогрессирования опухолевого процесса, у пациентов с резектабельными отдалёнными метастазами предпочтительно использование курсов лучевой терапии РОД 5 Гр, СОД 25 Гр.

Рекомендуется использование следующих режимов лучевой и химиолучевой терапии при раке прямой кишки:

- 1) курс дистанционной конформной лучевой терапии. РОД на первичную опухоль и зону регионарного метастазирования РОД 5 Гр, 5 фракций до СОД 25 Гр в течение 5 последовательных дней или
- 2) курс дистанционной конформной лучевой терапии в комбинации с химиотерапией фторпиримидинами. Лучевая терапия РОД 1,8–2 Гр, СОД 44 Гр на зоны регионарного метастазирования. СОД 50–54 Гр на первичную опухоль. Лечение ежедневно, 5 раз в неделю, фотонами 6–18 МэВ.

Объём облучения на зону регионарного метастазирования должен включать пре-сакральные, параректальные, обтураторные, внутренние подвздошные, нижние брыжеечные лимфоузлы. Начинается дистанционная лучевая терапия с объемного 3D — планирования и выполняется по технологии конформной лучевой терапии. Предлучевая топометрическая подготовка включает в себя выполнение КТ и МРТ исследований, на основании чего формируется план облучения. Точность воспроизведения условий лучевой терапии контролируется с помощью системы портальной визуализации. Возможно проведение лучевой терапии на протонных ускорителях энергией 70–250 МэВ с использованием протонных комплексов.

Возможные варианты химиотерапии в режимах химиолучевой терапии представлены в табл. 3.

Таблица 3. Режимы фторпиримидинов, применяемые в одновременной химиолучевой терапии рака прямой кишки.

Схема химиотерапии	Препарат	Доза	Путь введения	Дни приема	Длительность цикла, дни	Количество циклов
1	Непрерывная инфузия 5-фторурацила 225 мг/м ² в/в непрерывно			5 (в дни лучевой терапии) или 7 дней в неделю в зависимости от переносимости	на протяжении всей лучевой терапии	на протяжении всей лучевой терапии
2	капецитабин	825 мг/м ² 2 раза в сутки	внутрь			
3	Болюсная инфузия 5-фторурацила	400 мг/м ²	Внутривенно	Дни 1–4, недели 1,5	1–4 день	2 цикла
	Болюсная инфузия лейковорина	20 мг/м ²	Внутривенно	Дни 1–4, недели 1,5	1–4 день	цикла

В сравнении с послеоперационной химиолучевой терапией эффективность предоперационной химиолучевой терапии выше, а токсичность меньше, поэтому применение послеоперационной лучевой терапии (54 Гр по 2 Гр за фракцию на фоне терапии фторпиримидинами (табл. 3)) допустимо только у пациентов, которым по каким-либо причинам такое лечение не было выполнено на дооперационном этапе или при выявлении положительного циркулярного края резекции после хирургического лечения.

Больным **раком нижнеампулярного отдела прямой кишки** и больным **с вовлечением мезоректальной фасции** рекомендуется проведение пролонгированных курсов химио-

лучевой терапии с СОД не менее 50 Гр, если регрессия опухоли может повлиять на выбор объёма операции. Альтернативные режимы лучевой терапии с меньшей вероятностью обеспечивают регрессию и повышение резектабельности опухоли. В случае проведения короткого курса лучевой терапии (5 × 5 Гр) необходимо рассмотреть проведение консолидирующей химиотерапии по схеме XELOX/FOLFOX до 16 недель лечения.

Рекомендуется после пролонгированного курса химиолучевой терапии проводить хирургическое лечение не ранее 7 и не позднее 18 недель. Ожидание более 8 недель не увеличивает вероятность достижения полного лечебного патоморфоза и не влияет на выживаемость пациентов. При отсутствии осложнений 3–4 степени возможно дополнительное проведение химиотерапии по схеме mFOLFOX6 или XELOX во время интервала до хирургического лечения, что повышает частоту полных лечебных патоморфозов и выживаемость без прогрессирования.

Рекомендуется после курса лучевой терапии РОД 5 Гр, СОД 25 Гр проводить хирургическое лечение через 6–14 недель. Онкологические результаты сопоставимы для различных интервалов после лучевой терапии. При использовании длительного интервала может снижаться риск послеоперационных осложнений, однако более выражены лучевые реакции со стороны вошедших в зону лечения тканей.

При **локализованном раке прямой кишки (T1sm3–2–3bN0–1M0 раке нижне- и среднеампулярного отделов прямой кишки)** в условиях специализированных клиник с высоким потоком пациентов (не менее 20 резекций прямой кишки на хирурга в год) возможно проведение курса химиолучевой терапии с дальнейшим использованием тактики «наблюдения и ожидания». Больным локализованным раком прямой кишки, которым показано выполнение операций в объёме низкой передней резекции прямой кишки или брюшно-промежностной экстирпации прямой кишки, потенциально связанных со значительным снижением качества жизни, в условиях НМИЦ и федеральных клиник возможно проведение радикального курса химиолучевой терапии (СОД не менее 50 Гр) с последующим наблюдением. У значительного числа больных возможно достичь стойкого полного клинического ответа на лечение. Условиями для проведения данной тактики лечения являются:

- полное информированное согласие пациента с указанием возможных осложнений химиолучевой терапии и альтернативных вариантов лечения;
- возможность явки пациента на контрольные обследования не реже 4 раз в год в течение не менее чем 3 лет после завершения химиолучевой терапии. Письменное согласие пациента на проведение контрольных обследований с необходимой регулярностью.

Данная стратегия применима только в условиях НМИЦ, крупных федеральных центров или центров с большим опытом лечения рака прямой кишки, т. к. связана с рядом дополнительных рисков для пациентов, требует наличия мультидисциплинарной команды специалистов, включающей хирурга-онколога, врача-эндоскописта, специалиста в области МРТ диагностики опухолей малого таза, лучевого терапевта, химиотерапевта, имеющих опыт ведения пациентов с тактикой «наблюдения и ожидания». Во время каждого кон-

трольного обследования пациенту должны быть выполнены: пальцевое исследование прямой кишки, МРТ малого таза, видеоректоскопия.

При исходной возможности выполнения операции в объеме передней резекции прямой кишки с парциальной мезоректумэктомией, связанной с меньшим риском снижения качества жизни, использование тактики «наблюдения и ожидания» не оправдано и может рассматриваться только у пациентов с объективными противопоказаниями или крайне высоким риском проведения радикального хирургического лечения.

Возможно проведение тотальной неоадьювантной химиотерапии или периоперационной химиотерапии больным раком прямой кишки, которым планируется лучевое лечение. Под тотальной неоадьювантной химиотерапией подразумевается проведение курса химиотерапии на дооперационном этапе, до или после лучевой/химиолучевой терапии. Количество курсов химиотерапии выбирается согласно принципам, описанным в разделе по адьювантной химиотерапии. Стадирование выполняется на основании данных МРТ. Периоперационная химиотерапия подразумевает проведение части курсов химиотерапии на дооперационном, а части — на послеоперационном этапе. Данный подход продемонстрировал безопасность в рамках клинических исследований, в ряде работ было продемонстрировано повышение ОВ и БРВ. Потенциальные преимущества включают более высокую частоту проведения полного курса химиотерапии и влияние на степень регрессии опухоли. Потенциальные недостатки — избыточное назначение химиотерапии пациентам с завышением стадии по данным МРТ.

При местнораспространенном раке прямой кишки (Т3–4N0–2M0) с микросателлитной нестабильностью с целью достижения полного клинического эффекта рекомендуется рассматривать проведение 12–24 недель терапии анти-*PD*-антителами в монотерапии или комбинации ипилимумаб с ниволумабом в качестве альтернативы другим видам предоперационного лечения.

При достижении полного клинического ответа возможно рассмотрение вопроса об отказе от хирургического лечения с возможным продолжением иммунотерапии до 12 месяцев.

При наличии показаний возможно применение различных сочетаний предоперационной химиотерапии и лучевой терапии:

- 1) Короткий курс лучевой терапии (5 × 5Гр) с последующими 16–18 неделями режимом FOLFOX или XELOX
- 2) 12–18 недель предоперационной химиотерапии режимом FOLFOXIRI, FOLFOX или XELOX и пролонгированный курс ХЛТ (СОД не менее 50Гр на фоне фторпиримидина)
- 3) Последовательность ХЛТ (СОД не менее 50Гр на фоне фторпиримидина) с последующими 16–18 неделями режимом FOLFOX или XELOX. Консолидирующая химиотерапия у пациентов с дистальными опухолями приводит к большей вероятности сохранения органа по сравнению с обратной последовательностью. Последний подход ассоциированных с наибольшей частотой достижения полного клинического эффекта.

При **исходно нерезектабельном раке прямой кишки (Т4bN0–2M0)** рекомендуется проведение мелкофракционной дистанционной конформной лучевой терапии в комби-

нации с химиотерапией фторпиримидинами и последующей повторной оценкой резектабельности в условиях специализированных учреждений. Включенные неподвижные опухоли, растущие в окружающие органы и ткани, когда исходная возможность выполнения резекции в объёме R0 сомнительна. Лучевая терапия СОД не менее 54 Гр на первичную опухоль. При технической доступности использования линейных ускорителей в режиме многопольного облучения с защитой окружающих тканей IMRT, VMAT СОД может быть увеличена до 58 Гр. При отсутствии осложнений 3–4 степени рекомендуется проведение химиотерапии по схеме XELOX, FOLOX или FOLFOXIRI во время интервала до хирургического лечения. Через 10–12 недель после окончания курса химиолучевой терапии повторно выполняется МРТ малого таза, оценивается операбельность опухоли. Если резектабельность опухоли не достигнута допустимо продолжение химиотерапии с последующей МРТ малого таза для оценки эффекта. В случае осложненного течения со стороны первичной опухоли (кровотечение, непроходимость, наличие связанных с опухолью свищей), перед химиолучевой терапией необходимо рассмотреть вопрос о колостомии/стентировании прямой кишки, как альтернативы паллиативной резекции прямой кишки. Дальнейшие варианты лечения включают попытку радикального хирургического лечения, паллиативное хирургическое лечение, паллиативную лекарственную терапию. У пациентов старческого возраста с тяжёлыми сопутствующими заболеваниями допустимо проведение дистанционной конформной лучевой терапии РОД 5 Гр, СОД 25 Гр в течение 5 последовательных дней с пролонгированным интервалом (6–14 недель) до оценки эффекта и решения вопроса о проведении хирургического вмешательства. С целью увеличения шанса резектабельности после химиолучевой терапии возможно проведение системной химиотерапии.

При условии выполнения операции по поводу местнораспространенного рака прямой кишки без предшествующего лучевого лечения в специализированном центре и подтверждении в морфологическом заключении удовлетворительного/высокого качества мезоректумэктомии (обязательна задокументированная оценка качества мезоректумэктомии в патологоанатомическом заключении) возможно отказаться от проведения послеоперационной химиолучевой терапии.

При рецидиве рака прямой кишки рекомендовано проведение предоперационной дистанционной конформной лучевой терапии РОД 2 Гр, СОД 44 Гр на зону регионарного метастазирования, СОД 54–58 Гр на зону рецидива (в случае, если лучевая терапия не проводилась ранее), затем рассмотреть возможность повторного хирургического лечения, при невозможности проведения повторного хирургического лечения рекомендована системная химиотерапия. Операцию выполняют через 10–12 недель после химиолучевой терапии. В случае невозможности проведения лучевой терапии и выполнения хирургического вмешательства проводят паллиативную химиотерапию. Даже если пациенту ранее проводилась лучевая терапия, необходимо рассмотреть вопрос о возможности дополнительного облучения или локального стереотаксического лучевого воздействия при технической возможности. Конкретная схема и дозы повторных курсов лучевой терапии определяются индивидуально, т. к. возможность проведения повторного лечения зависит от большого количества факторов, включая использованное во время первого курса лучевой терапии оборудование, особенности выбранного во время первич-

ного лечения объёма облучения и сроков после завершения последнего курса лучевой терапии. Не всем пациентам возможно проведение повторных курсов лучевой терапии. Проведение повторных курсов лучевой терапии с СОД менее 30 Гр нецелесообразно.

3.2.1.2. Особенности лечения больных раком ободочной кишки и ректосигмоидного перехода

При **раннем раке ободочной кишки 0–I стадии (Tis–T1sm1N0M0)** рекомендуется рассмотреть возможность органосохраняющих и функционально-щадящих способов лечения (эндоскопическая резекция слизистой с диссекцией в подслизистом слое) с высокой эффективностью.

При определении тактики лечения следует учитывать факторы прогноза. Предпочтение следует отдавать методике эндоскопической подслизистой диссекции.

Факторы негативного прогноза:

- стадия \geq G3,
- поражение краев резекции,
- лимфатическая, сосудистая или периневральная инвазия,
- IV уровень инвазии (вовлечение подслизистой оболочки толстой кишки), $>$ pT1sm1.

Эндоскопическая резекция слизистой оболочки допускается при инвазивных формах рака ободочной кишки (уровни I–III по классификации Haggitt) при отсутствии факторов негативного прогноза. Выявление по данным биопсии низкой степени дифференцировки опухоли и/или определение при эндоскопическом исследовании уровня IV по классификации Haggitt и/или глубины инвазии pT1sm1 (при эндоУЗИ) является абсолютным противопоказанием к выполнению эндоскопической резекции слизистой оболочки (требуется удаление сегмента кишки). Наличие инвазивного рака в полипах на широком основании (\geq T1sm1) приравнивается к уровню IV по классификации Haggitt и требует резекции соответствующего участка ободочной кишки. Остальные факторы негативного прогноза (поражение краев резекции, лимфатическая, сосудистая, периневральная инвазия) определяются после эндоскопической резекции. При их выявлении осуществляют дополнительную резекцию соответствующего сегмента кишки. Адьювантная терапия не проводится.

При **резектабельном локализованном и местнораспространенном раке ободочной кишки I–III стадий (T1–4N0–2M0)** при отсутствии абсолютных противопоказаний рекомендуется на первом этапе проведение хирургического лечения, объём операции определяется локализацией и местным распространением опухоли. У пациентов с cT4 или cN+ при отсутствии высокого уровня MSI возможной альтернативой является проведение на первом этапе 6–12 недель неoadьювантной химиотерапии на основе оксалиплатина и фторипиримидинов, что позволяет повысить частоту R0 резекций и уменьшить частоту послеоперационных осложнений.

При **резектабельном локализованном и местнораспространенном раке ободочной кишки II–III стадий (T2N1–2M0, T3–4N0–2M0)** адьювантную химиотерапию рекомендуется проводить при выявлении поражения регионарных лимфатических узлов,

прорастании опухолью серозной оболочки (pT4a), вращении в соседние органы (pT4b) и наличии факторов риска.

При **нерезектабельном раке ободочной кишки (T4bN0–2M0)** рекомендуется проведение индукционной химиотерапии на основе оксалиплатина и фторпиримидинов (6–12 недель) с последующим направлением пациентов в крупные хирургические центры для повторной оценки возможности удаления опухоли. У пациентов с MSI рекомендуется проведение предоперационной иммунотерапии (пембролизумаб, комбинация ниволумаба с ипилимумабом) на протяжении до 4–6 мес. при отсутствии прогрессирования и до 12 мес. при сохраняющейся нерезектабельности. При невозможности хирургического лечения в объёме R0–1 операции возможны только при высоком риске развития кишечной непроходимости и ограничиваются формированием обходных анастомозов/колостомы/илеостомы. В дальнейшем пациенту показана химиотерапия.

При **функционально неоперабельном раке толстой кишки** (на фоне тяжелой сопутствующей патологии) рекомендуется проведение паллиативного противоопухолевого лекарственного лечения либо симптоматической терапии (см. раздел 3.3). Возможно стентирование опухоли или формирование разгрузочной кишечной стомы, если риск, связанный с проведением операции, превышает риск, связанный с прогрессированием онкологического заболевания. Решение о наличии противопоказаний к хирургическому лечению может приниматься только на консилиуме с участием хирурга, терапевта, анестезиолога, реаниматолога.

При **местном рецидиве рака ободочной кишки** рекомендовано рассмотреть возможность повторного хирургического лечения, при невозможности проведения повторного хирургического лечения рекомендована системная ХТ (см. раздел 3.3). В сложных клинических случаях выбор лечебной тактики определяют на мультидисциплинарном консилиуме с участием хирурга-колопроктолога, гепатохирурга, лучевого терапевта и химиотерапевта на основании результатов дооперационного обследования с определением клинической стадии заболевания.

3.2.2. Общие принципы лечения генерализованного рака толстой кишки

При **генерализованном раке толстой кишки с резектабельными/потенциально резектабельными синхронными метастазами в печени или лёгких (M1a)** рекомендуется при исходной возможности выполнения R0-резекции, а также при переходе метастатического поражения этих органов в резектабельное состояние в процессе химиотерапии проводить хирургические вмешательства в объёме резекции органов с метастазами в объёме R0. Это определяет необходимость обсуждения плана лечения всех больных с изолированным метастатическим поражением печени/лёгких на долечённом этапе совместно с торакальными хирургами/хирургами-гепатологами/хирургами-онкологами, специализирующимися на хирургии печени. тактика лечения зависит от исходной резектабельности метастатических очагов. Наилучших результатов возможно добиться при достижении края резекции ≥ 1 мм. Операцию в объёме R0 необходимо выполнять, как только метастазы станут резектабельными. Пролонгация химиотерапии может при-

водить к повышению частоты токсических поражений печени, а также к «исчезновению» части метастазов, которое затрудняет их идентификацию хирургом во время резекции. При наличии симптомной первичной опухоли (при угрозе кишечной непроходимости или кровотечения) на 1-м этапе проводится хирургическое удаление первичной опухоли с лимфодиссекцией. Радиочастотная абляция метастазов в печени или стереотаксическое лучевое воздействие может стать как дополнением к резекции печени для достижения радикальности вмешательства, так и самостоятельным методом при невозможности хирургического лечения. Внутриаартериальная химиотерапия остается экспериментальным методом и не рекомендована к рутинному применению в 1-й линии терапии.

При **исходно резектабельных** метастатических очагах рекомендуется хирургическое удаление метастазов, при этом, в случае функциональной переносимости предпочтение отдается одномоментным хирургическим вмешательствам.

При **исходно резектабельных метастатических очагах после успешного проведения резекции** в объеме R0 или R1 рекомендуется проведение адъювантной химиотерапии (6 мес. лечения по схеме FOLFOX, XELOX, применение фторпиримидинов в монорежиме). Альтернативой немедленному хирургическому лечению является проведение периоперационной системной химиотерапии (FOLFOX, XELOX). Данный вариант стратегии выбирается при высоком риске прогрессирования заболевания (например, высоком риске по классификации Fong или любой другой). После 4–6 циклов выполняется одновременное или последовательное удаление метастазов и первичной опухоли, а после операции продолжается проводимая ранее химиотерапия до достижения суммарной продолжительности 6 мес. Добавление моноклональных антител к химиотерапии при резектабельных метастазах в печень не показано, так как оно может ухудшить отдаленные результаты.

При **потенциально резектабельных** метастатических очагах рекомендуется проведение максимально эффективной ХТ (FOLFOX, XELOX или FOLFIRI, XELIRI, FOLFOXIRI), целью которой является достижение объективного эффекта и перевод нерезектабельности метастазов в резектабельные. Оптимальной опцией для повышения резектабельности является применение «тройной» комбинации FOLFOXIRI, особенно при правосторонней локализации первичной опухоли. После 4–6 циклов выполняется повторная оценка резектабельности, при отсутствии прогрессирования — одновременное или последовательное удаление метастазов и первичной опухоли. Далее проводится адъювантная химиотерапия по программе FOLFOX или XELOX до достижения суммарной продолжительности 6 мес. (с учетом предоперационной химиотерапии). В случае прогрессирования метастатических очагов или невозможности их удаления лечение проводят в соответствии с принципами, которые указаны в пункте, описывающем лечение больных с нерезектабельными метастазами.

При **потенциально резектабельных метастатических очагах в случае отсутствия мутации RAS и BRAF** рекомендуется добавление к режимам химиотерапии FOLFIRI, или FOLFOX, или FOLFOXIRI анти-EGFR-МКА (цетуксимаба или панитумумаба) независимо от локализации первичной опухоли при наличии в клинике этих лекарственных препаратов (оптимальный молтукулярно-генетический профиль для терапии анти-EGFR антителами — отсутствие мутаций в генах RAS и BRAF, отсутствие гиперэкспрессии HER-2/neu и микросателлитный фенотип). Комбинация FOLFOXIRI с анти-EGFR-антителами харак-

теризуется большей токсичностью и не приводит к повышению частоты объективных ответов, может быть рассмотрена у отдельных пациентов в общем хорошем состоянии.

При потенциально резектабельных метастатических очагах **при наличии мутации RAS** рекомендовано добавление бевацизумаба к любому из указанных выше режимов химиотерапии независимо от локализации первичной опухоли при наличии в клинике лекарственных препаратов, предпочтение отдается режиму FOLFOXIRI.

При потенциально резектабельных метастатических очагах **при наличии мутации BRAF** рекомендован режим химиотерапии FOLFOXIRI с применением МКА (бевацизумаба).

При потенциально резектабельных метастазах **с микросателлитной нестабильностью** возможно назначение в первой линии комбинации ниволумаба и ипилимумаба или при отсутствии мутаций в генах *RAS* — пембролизумаба в монорежиме до прогрессирования или перевода опухоли в резектабельное состояние. Оптимальная продолжительность иммунотерапии после выполнения R0-резекции точно не определена, но при удовлетворительной переносимости рекомендуется на протяжении не менее 1 года с учетом предоперационного этапа.

В случае назначения таргетных препаратов после перехода метастазов в резектабельное состояние и выполнения R0-резекции метастатических очагов проводится химиотерапия до достижения суммарной продолжительности 6 мес. Анти-*EGFR* антитела, бевацизумаб и иринотекан следует в послеоперационном периоде отменить. При резекции в объеме R1 — R2 возможно продолжение терапии предоперационной комбинацией химиопрепаратов и МКА до достижения суммарной продолжительности 6 мес.

При генерализованном раке толстой кишки **с нерезектабельными синхронными метастазами** рекомендуется применение комбинаций химиопрепаратов (FOLFOX, XELOX, FOLFIRI, XELIRI, FOLFOXIRI). Возможно добавление таргетных препаратов: цетуксимаба или панитумумаба при отсутствии мутации *RAS* и *BRAF* (оптимальный моллекулярно-генетический профиль для терапии анти-*EGFR* антителами — отсутствие мутаций в генах *RAS* и *BRAF*, отсутствие гиперэкспрессии *HER-2/neu* и микросателлитный фенотип) и локализации первичной опухоли в левых отделах толстой кишки (границей которых считают селезеночный изгиб ободочной кишки), бевацизумаба — вне зависимости от статуса *RAS* и *BRAF* и локализации первичной опухоли в правом отделе. Анти-*EGFR* антитела не должны применяться в комбинации с капецитабином (монотерапия капецитабином, режимы XELOX и XELIRI) или струйными режимами фторпиримидинов (режим Мейо, FLOX, IFL). При левосторонней локализации первичной опухоли предпочтение в комбинации с анти-*EGFR*-антителами отдается режимам FOLFOX или FOLFIRI. При правосторонней локализации первичной опухоли предпочтение в комбинации с бевацизумабом отдается режиму FOLFOXIRI. Цель лечения — максимально длительный контроль заболевания при сохранении удовлетворительного качества жизни; у ряда пациентов возможно добиться перехода нерезектабельных метастазов в резектабельные. В процессе химиотерапии каждые 1,5–2 мес. проводится повторная оценка резектабельности. Различные методы эмболизации печеночной артерии, внутриартериальная химиотерапия могут применяться у отдельных пациентов с изолированным или преобладающим метастатическим поражением печени при исчерпании возможностей системной терапии. Вопрос об удалении первичной опухоли решается индивидуально с учетом риска развития связанных с ней

осложнений. Пациенты, у которых ответ на лечение недостаточен для перехода метастазов в резектабельное состояние, подлежат паллиативному лекарственному лечению.

В случае **метакронных резектабельных или потенциально резектабельных метастазов рака толстой кишки в печени или лёгких** рекомендуется выполнять операцию с адъювантной химиотерапией в течение 6 мес. (FOLFOX или XELOX) или периоперационную химиотерапию FOLFOX или XELOX (в течение 3 мес. до операции и 3 мес. после нее), если ранее адъювантная химиотерапия не проводилась или с момента ее окончания прошло более 12 мес. В остальном лечение проводят в соответствии с принципами, описанными выше.

При **изолированном поражении метастазами брюшины** после достижения ремиссии на фоне системной терапии в течение 4–6 месяцев, рекомендовано рассмотреть возможность удаления метастазов с брюшины.

3.3. Хирургическое лечение

3.3.1. Перед операцией у всех больных необходимо получить информированное согласие на проведение хирургического вмешательства и формирование колостомы (даже если это не предполагается в плане операции).

3.3.2. При технической доступности и наличии квалифицированной бригады хирургов в референсных центрах рекомендуется проводить хирургическое лечение рака толстой кишки лапароскопическим доступом. Лапароскопические резекции имеют ряд преимуществ, включая раннюю реабилитацию пациентов, снижение частоты развития и выраженности спаечного процесса, меньшее использование опиоидных анальгетиков, снижение сроков госпитализации, меньший риск развития послеоперационных грыж и лучший косметический результат операции. По своей онкологической эффективности лапароскопические операции по поводу рака прямой кишки не уступают открытым вмешательствам, однако, требуют соответствующей подготовки хирургической бригады. При раке ободочной кишки диссекция должна осуществляться вдоль эмбриональных (фасциальных) слоев со стремлением к обеспечению целостности фасции мезоколона.

3.3.3. При раке прямой кишки рекомендуется при наличии противопоказаний к формированию первичного анастомоза выполнять обструктивную резекцию с формированием концевой колостомы (операция Гартмана). рассматриваются следующие стандартные объемы оперативных вмешательств у больных раком прямой кишки: передняя резекция прямой кишки, низкая передняя резекция прямой кишки, брюшно-анальная резекция прямой кишки, операция Гартмана, брюшно-промежностная экстирпация прямой кишки. Мобилизация прямой кишки должна выполняться только острым путём (в том числе с использованием электрохирургических и ультразвуковых инструментов высокой энергии) с соблюдением принципов тотальной или частичной мезоректумэктоми (необходимо удаление мезоректума не менее 5 см дистальнее опухоли) с сохранением тазовых вегетативных нервов. Формирование колоректального анастомоза предпочтительно делать с использованием циркулярного сшивающего аппарата, для пересечения кишки — использовать линейно-режущие сшивающие аппараты. При распространении

опухоли за пределы мезоректальной фасции показано экстрафасциальное удаление прямой кишки. При выполнении мультивисцеральных резекций для рассечения тканей предпочтительно использовать электрохирургические и ультразвуковые инструменты с целью уменьшения кровопотери. Дистальная граница резекции должна составлять не менее 2 см по стенке кишки и не менее 5 см по мезоректальной клетчатке из-за риска ретроградного лимфогенного метастазирования. Нижняя брыжеечная артерия должна быть лигирована непосредственно у места отхождения от аорты либо непосредственно ниже уровня отхождения левой ободочной артерии, перевязка нижней брыжеечной вены — ниже тела поджелудочной железы, что позволяет мобилизовать левые отделы ободочной кишки (при необходимости с полной мобилизацией селезеночного изгиба) для формирования колоректального анастомоза без натяжения. Допустима перевязка нижней брыжеечной вены на том же уровне, что и нижней брыжеечной артерии. При этом следует при технической возможности сохранять преаортальное и нижнее брыжеечное вегетативные нервные сплетения. Мобилизацию прямой кишки следует производить в межфасциальном пространстве с сохранением (при отсутствии опухолевого поражения) правого и левого подчревных нервов, тазовых сплетений и внутренностных нервов. Рутинное выполнение расширенной аорто-подвздошно-тазовой лимфодиссекции не рекомендуется. При выполнении тотальной мезоректумэктомии (локализация опухоли ниже 10 см от края ануса) и формировании низкого колоректального анастомоза рекомендуется формировать превентивную коло- или илеостому. После тотальной мезоректумэктомии операция может завершаться формированием тазового толстокишечного резервуара или анастомоза «бок-в-конец» для улучшения функциональных результатов лечения.

- 3.3.4.** Выполнение экстралеваторной экстирпации прямой кишки показано пациентам с подтвержденным МРТ вращением опухоли в мышцы тазового дна.
- 3.3.5.** Рекомендуется у пациентов с кишечной непроходимостью, а также со свищами, вызванными раком прямой кишки, ограничивать хирургическое лечение формированием двуствольной трансверзо- или сигмостомы с целью проведения последующего комбинированного лечения. Рекомендуется формировать трансверзостому если во время основной операции планируется формирование анастомоза. Рекомендуется формировать сигмостому если наиболее вероятный объем операции — брюшно-промежностная экстирпация прямой кишки.
- 3.3.6.** У пациентов с не купируемым консервативно клинически значимым кровотечением и/или перфорацией с развитием перитонита, вызванными раком прямой кишки, показано на первом этапе выполнение оперативного вмешательства с соблюдением принципов тотальной мезоректумэктомии. При других осложнениях опухолевого процесса предпочтительно следует отдавать формированию временной или постоянной кишечной стомы. Выполнение на первом этапе хирургических вмешательств с удалением первичной опухоли возможно только в отдельных случаях по решению онкологического консилиума с участием хирурга-онколога, лучевого терапевта, химиотерапевта и документированным обоснованием невозможности проведения предоперационного лечения. В отдельных случаях, при условии наличия в клинике должного опыта и оборудования, разрешение

непреходимости возможно путём стентирования с последующей подготовкой пациента к плановому хирургическому или комбинированному лечению.

3.3.7. При раннем раке прямой кишки 0–I стадии (Tis–T1sm1–sm2N0M0) рекомендуется выполнять хирургическое лечение методом трансанального полнослойного эндоскопического удаления опухоли или эндоскопической подслизистой диссекции. Особенность — благоприятный прогноз (5-летняя выживаемость более 90%) и возможность применения органосохранных и функционально-щадящих способов лечения с высокой эффективностью. При отсутствии в клинике оборудования для выполнения трансанального эндоскопического удаления опухоли или опыта выполнения эндоскопической подслизистой диссекции показано направление пациента в специализированный центр, где возможно проведение необходимого лечения.

Показания к проведению органосохранного лечения:

- размеры опухоли < 3 см,
- поражение не более 30% окружности кишки,
- подвижность образования,
- умеренно- или высокодифференцированная аденокарцинома,
- перстневидноклеточный рак,
- степень почкования опухоли (tumor budding) 2–3

Трансанальная эндоскопическая резекция (ТЕО, ТЕМ, TAMIS) должна сопровождаться полнослойным иссечением стенки кишки с прилежащей мезоректальной клетчаткой. При выявлении после морфологического исследования удалённой трансанально опухоли факторов негативного прогноза выполняется стандартная операция с тотальной мезоректумэктомией (ТМЭ). Факторы негативного прогноза:

- стадия \geq pT1sm3,
- поражение краёв резекции,
- сосудистая или периневральная инвазия,
- низкодифференцированная или слизистая аденокарцинома.

При раннем раке прямой кишки 0–I стадии адьювантная терапия не проводится.

При выявлении после операции

- поражения опухолью циркулярного края резекции,
- pT_{любое} N2
- pT 3–4N_{любое} для рака нижеампулярного отдела прямой кишки
- pT 3с–4N_{любое} для рака среднеампулярного отдела прямой кишки

назначается послеоперационная химиолучевая терапия. При условии выполнения операции в референсном центре (только НМИЦ и федеральные учреждения) и подтверждении в морфологическом заключении удовлетворительного/высокого качества мезоректумэктомии возможно отказаться от проведения послеоперационной химиолучевой терапии. В случае отсутствия предоперационного лечения при II–III стадии рака прямой кишки, проведение адьювантной химиотерапии определяется правилами ее назначения, как при раке ободочной кишки.

3.3.8. Эндоскопическое лечение раннего рака ободочной кишки рекомендуется выполнять при:

- тубулярно-ворсинчатых аденомах с тяжёлой степенью дисплазии эпителия;
- аденокарциномах с инвазией в пределах слизистого слоя по данным УЗИ/МРТ;
- умеренной или высокой степени дифференцировки аденокарцином.

Противопоказания:

- низкодифференцированная или слизистая аденокарцинома;
- лимфоваскулярная инвазия;
- стадия > pT1sm1;
- поражение краёв резекции.

Возможные варианты:

- эндоскопическая полипэктомия;
- эндоскопическая подслизистая резекция.

Наиболее частые осложнения — болевой синдром, кровотечение, перфорация. Следует учитывать, что при гистологическом исследовании препаратов эндоскопически резецированного раннего рака ободочной кишки будет выявляться часть пациентов, которым потребуются проведение резекции соответствующего участка толстой кишки.

Не рекомендуется рутинная механическая подготовка кишечника, которая, согласно данным соответствующих исследований, не влияет на частоту осложнений, однако она может выполняться, но на усмотрение оперирующего хирурга.

При технической доступности и наличии хирургической бригады соответствующей квалификации рекомендуется проводить хирургическое лечение рака ободочной кишки с использованием лапароскопического доступа. Лапароскопические резекции ободочной кишки имеют ряд преимуществ: ранняя реабилитация пациентов, снижение частоты развития спаечного процесса и его выраженности, меньшее использование опиоидных анальгетиков, сокращение сроков госпитализации, меньший риск развития послеоперационных грыж. Диссекция должна осуществляться вдоль эмбриональных (фасциальных) слоев со стремлением к обеспечению целостности фасции мезоколона.

При локализации опухоли **в слепой, восходящей ободочной кишке, печёночном изгибе ободочной кишки, проксимальной трети поперечной ободочной кишки** рекомендуется выполнять правостороннюю гемиколэктомию или расширенную правостороннюю гемиколэктомию с обязательным лигированием у основания *a. ileocolica*, *a. colica dextra*, а также *a. colica media* у основания либо правой ветви *a. colica media*.

При локализации опухоли **в средней трети поперечной ободочной кишки** решение об объёме хирургического вмешательства необходимо принимать индивидуально с учётом возраста, сопутствующих заболеваний, размеров и распространённости опухоли. Допустима резекция поперечной ободочной кишки, расширенная право- или левосторонняя гемиколэктомию (в зависимости от более точной локализации опухоли), однако предпочтительный объём — субтотальная колэктомию.

При локализации опухоли **в дистальной трети поперечной ободочной кишки, селезёночном изгибе ободочной кишки, нисходящей ободочной кишке, проксимальной трети сигмовидной кишки** рекомендуется выполнять левостороннюю геми-

колэктомии или расширенную левостороннюю гемиколэктомию с лигированием *a. colica sinistra* у места отхождения, а также левой ветви *a. colica media* либо самой *a. colica media* у места отхождения.

При локализации опухоли **в средней трети сигмовидной кишки** рекомендуется выполнять резекцию сигмовидной кишки или операцию типа Гартмана (при наличии противопоказаний к формированию первичного анастомоза) с лигированием нижней брыжеечной артерии.

При локализации опухоли **в дистальной трети сигмовидной кишки** рекомендуется выполнять резекцию сигмовидной кишки с чрезбрюшной резекцией прямой кишки или операцию типа Гартмана с лигированием нижней брыжеечной артерии у основания либо непосредственно дистальнее уровня отхождения левой ободочной артерии.

Общие принципы хирургии при раке ободочной кишки

При проведении хирургического лечения по поводу рака ободочной кишки рекомендуется соблюдение края резекции ≥ 10 см от опухоли при операциях по поводу рака ободочной кишки, ≥ 5 см — при операциях по поводу рака дистальной трети сигмовидной кишки и ректосигмоидного отдела толстой кишки. Необходимо учитывать тот факт, что объем оперативного вмешательства не должен различаться при экстренном и плановом хирургическом лечении рака ободочной кишки, поэтому объем оперативного вмешательства по экстренным показаниям определяется индивидуально. Если соблюдение онкологических принципов вмешательства невозможно (вследствие отсутствия технической возможности, квалификации, наличия изменений органов брюшной полости на фоне острой хирургической патологии), а также если из-за тяжести состояния пациента высок риск выполнения расширенной операции, рекомендуется проводить симптоматическую операцию (формирование кишечной стомы или обходного анастомоза) с последующим направлением пациента на плановое хирургическое лечение в специализированную клинику. При локализации опухоли в слепой, восходящей ободочной кишке, печеночном изгибе ободочной кишки, проксимальной трети поперечной ободочной кишки допустимо формирование первичного анастомоза. При проведении экстренного хирургического лечения по поводу рака левых отделов толстой кишки рекомендуется выполнение операций Микулича, типа Гартмана. Допустимо формирование первичного анастомоза после декомпрессии кишки.

3.4. Химиотерапия

3.4.1. Адъювантная химиотерапия

При раке ободочной кишки, ректосигмоидного перехода, а также при раке прямой кишки без предшествующего неоадъювантного лечения, адъювантная ХТ рекомендуется пациентам с рТ4N0 или рТ1–4N+, а также может рекомендоваться пациентам с рТ3N0M0 с факторами негативного прогноза (низкая степень дифференцировки, наличие лимфоваскулярной/перинеуральной инвазии, R+, операция в условиях кишечной непроходи-

мости/перитонита/перфорации, операция с неадекватным объёмом лимфодиссекции — изучено менее 12 лимфоузлов, tumor-budding (BD3), PЭА > 2,35 нг/мл после операции).

При рТ3N0M0 рака ободочной кишки с единственным фактором негативного прогноза при неизвестном уровне MSI (определение микросателлитных повторов ДНК в биопсийном (операционном) материале методом ПЦР или дефицита белков системы репарации неспаренных оснований методов ИГХ) или микросателлитной стабильности (MSS) рекомендуется проведение адъювантной химиотерапии фторпиримидинами в монорежиме в течение 6 мес. или по схеме XELOX в течение 3 мес.

При **MSI в случае рТ3N0M0 (при лимфоваскулярной инвазии и/или G3)** рекомендуется наблюдение.

При MSI в случае рТ3N0M0 (**при изучении менее 12 лимфоузлов, наличии периневральной инвазии, R1 резекции**) рекомендуется адъювантная химиотерапия по схеме XELOX в течение 3 мес.

При MSS в случае рТ3N0M0 и **при сочетании с 2 и более неблагоприятными факторами прогноза** рекомендуется адъювантная химиотерапия по схеме XELOX в течение 3 мес. или по схеме FOLFOX в течение 6 мес.

При рТ4N0M0 и рТ1–3N1M0 рака ободочной кишки **вне зависимости от уровня MSI** рекомендуется проведение адъювантной химиотерапии по схеме XELOX в течение 3 мес. или по схеме FOLFOX в течение 6 мес.

При **T4N1 или рТ1–4N2** рекомендуется проведение 6 мес. адъювантной ХТ по схеме XELOX/FOLFOX. Абсолютные различия 5-летней общей выживаемости между 3 и 6 месяцами адъювантной химиотерапии при III стадии болезни не превышают 1%. Поэтому даже при неблагоприятном прогнозе при неудовлетворительной переносимости терапии возможно ограничиться 4 курсами терапии XELOX, после обсуждения с пациентом. оптимальный срок начала адъювантной терапии — в течение 28 дней с момента оперативного лечения в случае отсутствия послеоперационных осложнений.

При раке прямой кишки в случаях предоперационного химиолучевого лечения назначение адъювантной химиотерапии основано на результатах патоморфологического исследования. При урТ3–4N0 или урТ1–4N+ проводится адъювантная химиотерапия по схеме XELOX или FOLFOX, суммарно до 6 месяцев терапии (включая и длительность предоперационного лечения). При урТ1–2N0 проводится адъювантная химиотерапия фторпиримидинами в монорежиме до 6 месяцев (в случае отсутствия высокого уровня микросателлитной нестабильности в опухоли) или 3 месяца комбинацией XELOX. При урТ0N0 адъювантная химиотерапия не проводится или может быть проведена фторпиримидинами в монорежиме. При рТ3–4N0 или рТ1–3N1–2 в случае, если лучевая терапия не была проведена до операции, адъювантная химиотерапия назначается по рекомендациям лечения рака ободочной кишки.

Общая продолжительность адъювантной химиотерапии составляет 6 месяцев. Обнаруженная MSI в опухоли при II стадии свидетельствует о хорошем прогнозе и проведение химиотерапии, как правило, не требуется при условии отсутствия рТ4N0. Минимальный объем химиотерапии при III стадии включает в себя фторпиримидины, которые можно применять в различных вариантах: инфузионный (режим de Gramount,) или перорально (капецитабин) (табл. 4). Оптимальный объем адъювантной химиотерапии при III стадии

включает комбинацию оксалиплатина с фторпиримидинами в течение 6 месяцев. Наиболее оптимальными являются режимы FOLFOX или XELOX. Комбинация оксалиплатина со струйным фторурацилом (режим FLOX) обладает схожей эффективностью, но сопряжена с высокой токсичностью (является вариантом выбора при развитии кардиотоксичности при применении капецитабина или длительных инфузий фторурацила) (табл. 5). При развитии в процессе химиотерапии симптомов полинейропатии 2 степени рекомендуется отмена оксалиплатина и продолжение монотерапии фторпиримидинами. В адъювантной терапии колоректального рака не должны применяться иринотекан и таргетные препараты, в частности, бевацизумаб и цетуксимаб, панитумумаб, афлиберцепт, рамуцирумаб, регорафениб.

Оптимальный срок начала адъювантной терапии — в течение 28 дней с момента оперативного лечения в случае отсутствия послеоперационных осложнений и при наличии в клинике лекарственных препаратов. При увеличении данного срока > 2 мес. проведение адъювантной химиотерапии малоэффективно. Если адъювантное лечение не было начато в течение 3–4 месяцев, при отсутствии признаков прогрессирования, пациент остается под динамическим наблюдением.

Таблица 4. Режимы на основе фторпиримидинов, рекомендуемые в адъювантном лечении колоректального рака.

Режим	Схема
Модифицированный режим de Gramont	<ul style="list-style-type: none"> лейковорин 400 мг/м² в/в в течение 2 часов с последующим болюсом 5-фторурацила 400 мг/м² и с последующей 46-часовой инфузией 5-фторурацила 2400 мг/м² (по 1200 мг/м²/сут.). Начало очередного курса — на 15 день
капецитабин	<ul style="list-style-type: none"> капецитабин 2000–2500 мг/м²/сут. внутрь в 1–14-й дни. Начало очередного курса — на 22-й день. При развитии токсичности доза может быть редуцирована.

Таблица 5. Режимы с включением оксалиплатина и фторпиримидинов, рекомендуемые в адъювантном и паллиативном лечении колоректального рака.

FOLFOX	<ul style="list-style-type: none"> оксалиплатин 85 мг/м² в виде 2-часовой инфузии в 1-й день, кальция фолинат 400 мг/м² в/в в течение 2 ч с последующим болюсным введением фторурацила 400 мг/м² в/в струйно и 46-часовой инфузией фторурацила 2400 мг/м² (по 1200 мг/м² в сутки). Начало очередного курса на 15-й день
XELOX	<ul style="list-style-type: none"> оксалиплатин 130 мг/м² в 1-й день, капецитабин 2000 мг/м² в сутки в 1–14-й дни. Начало очередного курса на 22-й день
FLOX	<ul style="list-style-type: none"> оксалиплатин 85 мг/м² в течение 2 ч (1, 15 и 29-й дни каждого цикла) + кальция фолинат 20 мг/м² в/в струйно с последующим болюсным введением фторурацила 500 мг/м² ежедневно в течение 6 недель с последующим 2-недельным перерывом

FLOX (Nordic)	<ul style="list-style-type: none"> • оксалиплатин в дозе 85 мг/м² в/в в течение 2 ч 1 день + кальция фолинат в дозе 60 мг/м² в/в струйно с последующим болюсным введением фторурацила в дозе 500 мг/м² в 1 и 2 дни. Начало очередного курса — на 15 день
---------------	--

3.4.2. Паллиативная химиотерапия

У пациентов со злокачественными опухолями толстой кишки рекомендуется проведение противоопухолевой лекарственной терапии в соответствии с общими принципами, изложенными в «Практических рекомендациях по общим вопросам проведения противоопухолевой лекарственной терапии» Российского общества клинической онкологии

У пациентов с нерезектабельными метастазами и бессимптомной первичной опухолью рекомендуется не удалять первичную опухоль. по результатам двух проспективных рандомизированных исследований удаление бессимптомной первичной опухоли при нерезектабельных метастазах не улучшает ни выживаемость без прогрессирования, ни общую выживаемость, однако ухудшает переносимость химиотерапии.

Рекомендуется у отдельных пациентов с **малосимптомным процессом (ECOG 0–1)** при невозможности назначения в терапии 1-й линии иринотекана или оксалиплатина назначать в качестве 1-й линии монотерапию фторпиримидинами (табл. 5). При прогрессировании заболевания рекомендуется рассмотреть возможность добавления к режиму оксалиплатина, а в 3-й линии — иринотекана в редуцированных дозах (табл. 6). При MSI, возможно назначение в первой линии пембролизумаба в монорежиме или комбинации ипилимумаба с ниволумабом.

Большему числу пациентов рекомендуются и другие возможные варианты 1-й линии химиотерапии — применение двойных комбинаций препаратов (FOLFOX, XELOX или XELIRI, FOLFIRI, FOLFOXIRI) на протяжении не менее 3–4 мес. с последующей возможной поддерживающей терапией фторпиримидинами. Терапия оксалиплатином в монорежиме малоэффективна; он должен применяться в комбинации с фторпиримидинами. При прогрессировании заболевания после ранее достигнутого эффекта необходимо рассмотреть вопрос о повторном применении эффективного ранее режима

У пациентов с **клинически значимыми симптомами заболевания (ECOG 1–2)** и обширной диссеминацией рекомендуется использование в 1-й линии двойных комбинаций препаратов (FOLFOX, XELOX или XELIRI, FOLFIRI) на протяжении не менее 3–4 мес. с последующей возможной поддерживающей терапией фторпиримидинами. Если после 1-й линии терапии опухолевый процесс прогрессирует, 2-я линия терапии может быть назначена пациентам с удовлетворительным общим статусом (ECOG ≤ 2). При резистентности к режиму FOLFOX (XELOX) в качестве 2-й линии обычно назначают режим FOLFIRI/XELIRI или монотерапию иринотеканом, при резистентности к иринотекану в 1-й линии в режиме FOLFIRI — FOLFOX/XELOX (см. табл. 5, 6). Если прогрессирование заболевания наблюдается в ходе адъювантной химиотерапии или после нее, оптимальным вариантом 1-й линии терапии будет режим с применением иринотекана (FOLFIRI/XELIRI), который, по результатам поданализов рандомизированных исследований, дает лучшие результаты в сравнении с режимом FOLFOX или FOLFOXIRI. При прогрессировании на фоне

или после терапии первой линии по схеме FOLFOXIRI, оптимальным режимом 2 линии является FOLFIRI. При хорошем соматическом статусе и отсутствии симптомов полинейропатии возможно рассмотреть и повторное назначение режима FOLFOXIRI, однако отсутствуют убедительные данные о преимуществе данного подхода по сравнению с двойными режимами.

Ослабленным пациентам (состояние по шкале ECOG > 2 баллов) рекомендуется малотоксичная монокимиотерапия фторпиримидинами или симптоматическая терапия.

В качестве оптимального лечения к вышеперечисленным режимам рекомендуется добавление МКА (бевацизумаба, цетуксимаба или панитумумаба), что увеличивает продолжительность жизни, (при доступности соответствующих препаратов). Бевацизумаб в монотерапии малоэффективен. Рекомендуется продолжение терапии бевацизумабом с фторпиримидинами до прогрессирования заболевания. В случае прогрессирования возможно продолжение применения бевацизумаба со сменой режима. На сегодняшний день неизвестны клинические или молекулярные факторы, предсказывающие эффективность бевацизумаба. Наибольшую активность бевацизумаб демонстрирует в 1-й и 2-й линиях терапии; добавление бевацизумаба к режимам на основе оксалиплатина или иринотекана во 2-й линии лечения достоверно увеличивает продолжительность жизни. Во 2-й линии терапии возможно назначение других антиангиогенных моноклональных антител — афлиберцепта или рамуцирумаба, которые применяются только в сочетании с режимом FOLFIRI. В отличие от бевацизумаба моноклональные анти-EGFR-антитела (цетуксимаб и панитумумаб) активны как в режиме монотерапии, так и в комбинации с химиотерапией, но лишь у пациентов с отсутствием мутации *RAS* и *BRAF* и при локализации первичной опухоли в левых отделах толстой кишки. При левосторонней локализации первичной опухоли предпочтение в комбинации с анти-EGFR-антителами в первой линии отдается режимам FOLFOX или FOLFIRI. При правосторонней локализации первичной опухоли предпочтение в комбинации с бевацизумабом в первой линии отдается режиму FOLFOXIRI. Анти-EGFR антитела не должны применяться с капецитабином, режимами FLOX, IFL, XELOX, XELIRI. Самостоятельная активность цетуксимаба и панитумумаба позволяет рекомендовать их режиме монотерапии в качестве 3–4-й линии. Совместное применение бевацизумаба и анти-EGFR-антител ухудшает результаты лечения и не рекомендуется.

При MSI в первой линии возможно назначить пембролизумаб в монорежиме или комбинацию ипилимумаба с ниволумабом. У пациентов с мутацией в генах *RAS* пембролизумаб в монорежиме показал меньшую эффективность в первой линии в сравнении с пациентами без мутаций; при применении схемы ипилимумаба с ниволумабом данных тенденций отмечено не было. Учитывая возможный риск раннего прогрессирования при применении монотерапии анти-PD-1-антителами при раке толстой кишки, у пациентов с большим объемом опухолевого поражения, возможно рассмотреть назначение комбинации режима FOLFOX/XELOX с пембролизумабом или ниволумабом. При отсутствии прогрессирования возможно прекратить лечение после 1 года терапии анти-PD1-антителами.

До сих пор не ясна оптимальная продолжительность 1-й линии терапии. Поддерживающая терапия фторпиримидинами с или без моноклональных антител увеличивает выживаемость до прогрессирования без значимого увеличения продолжительности жизни. Возможные варианты длительности терапии: Возможные варианты:

- 1) непрерывная терапия до прогрессирования заболевания или развития неприемлемых токсических явлений;
- 2) проведение лечения на протяжении не менее 6 мес. с последующим наблюдением;
- 3) применение двойной комбинации в течение не менее 3–4 мес. с последующей поддержкой фторпиримидинами (стратегия «поддерживающей» терапии имеет преимущества перед полным прекращением лечения). В случае применения комбинации химиотерапии с применением бевацизумаба поддерживающая терапия бевацизумабом и фторпиримидинами должна проводиться до появления признаков прогрессирования болезни или неприемлемой токсичности. При использовании комбинации химиотерапии с анти-*EGFR*-антителами также рекомендуется поддерживающая терапия комбинацией инфузий кальция фолината, фторурацила и анти-*EGFR*-антител или монотерапия антителами до прогрессирования заболевания. В случае достижения контроля болезни после 8 курсов химиотерапии по схеме FOLFIRI с анти-*EGFR*-антителами, возможно и остановка лечения с дальнейшим наблюдением и возобновлением данного режима при прогрессировании.

На выживаемость пациентов влияет и последовательность назначения таргетной терапии. Так, если в первой линии терапии был бевацизумаб, то во второй линии оптимально продолжать антиангиогенную терапию даже при отсутствии мутаций в генах *RAS* и *BRAF*, что выигрывает в показателях выживаемости в сравнении с пациентами, которым во второй линии назначали цетуксимаб или панитумумаб. Если в первой линии был цетуксимаб или панитумумаб, во второй линии оптимально назначать схемы с включением бевацизумаба или афлиберцепта или рамуцирумаба. Продолжение цетуксимаба или панитумумаба при прогрессировании на данном классе препаратов не улучшает показатели выживаемости пациентов даже при отсутствии мутаций в генах *RAS* и *BRAF*.

У пациентов с прогрессированием заболевания при применении оксалиплатина, иринотекана и фторпиримидинов, бевацизумаба и анти-*EGFR*-антител (по показаниям) возможно назначение регорафениба или трифлуридина типирацила. В случае низкого функционального статуса пациента начальная доза регорафениба может быть снижена в 1-м курсе. Проведенные исследования показали, что возможно проводить терапию регорафенибом в режиме: 80 мг в сутки р. о. — 1-я неделя, 120 мг в сутки р. о. — 2-я неделя, 160 мг в сутки р. о. — 3-я неделя, затем 1 неделя перерыва. Эскалация дозы возможна только при удовлетворительной переносимости препарата.

В 3 и последующих линиях терапии рекомендовано повторное назначение режимов химиотерапии с или без таргетной терапии, которые были эффективны в ранее проведенных линиях лечения

В 2 и последующих линиях терапия при гиперэкспрессии или амплификации гена *Her-2/neu* в отсутствие мутаций в генах *RAS* возможно назначение комбинаций трастузумаба и лапатиниба или трастузумаба и пертузумаба

Во 2-й и последующих линиях терапии при наличии в опухоли MSI возможно назначение монотерапии анти-*PD1*-антителами — ниволумабом или пембролизумабом в монорежиме или комбинацией ниволумаба и ипилимумаба. Последний вариант характеризуется

большей частотой достижения объективного ответа. При отсутствии прогрессирования возможно прекратить лечение после 1 года терапии анти-*PD1*-антителами.

При мутации в гене *BRAF* в качестве 1-й линии при удовлетворительном состоянии пациента и при отсутствии противопоказаний рекомендуется назначать режим FOLFOXIRI в комбинации с применением МКА бевацизумаба. При прогрессировании заболевания в ходе 1-й линии терапии при мутации в гене *BRAF* возможно назначение режима FOLFIRI с использованием афлиберцепта/бевацизумаба/рамуцирумаба или комбинации анти-*EGFR*-антител с *BRAF*- и *MEK*-ингибиторами (табл. 7). При сочетании мутации в гене *BRAF* и микросателлитной нестабильности предпочтение отдается иммунотерапии: комбинации ипилимумаба с ниволумабом или пембролизумабу или ниволумабу в монорежиме. В случае невозможности назначения химиотерапии в первой линии терапии при мутации в гене *BRAF*, возможно, рассмотреть терапию комбинации цетуксимаба или панитумумаба с вемурафенибом/дабрафенибом с или без траметинибом.

Таблица 6. Рекомендуемые режимы лекарственной терапии метастатического колоректального рака.

Модифицированный режим de Gramont	<ul style="list-style-type: none"> лейковорин 400 мг/м² в/в в течение 2 часов с последующим болюсом 5-фторурацила 400 мг/м² и с последующей 46-часовой инфузией 5-фторурацила 2400 мг/м² (по 1200 мг/м²/сут.). Начало очередного курса — на 15-й день
Капецитабин	<ul style="list-style-type: none"> капецитабин 1600–2500 мг/м²/сут. внутрь в 1–14-й дни. Начало очередного курса — на 22-й день. Доза может быть снижена до 1250–2000 мг/м ² /сут. внутрь в 1–14-й дни для улучшения переносимости лечения и приверженности терапии
FOLFIRI	<ul style="list-style-type: none"> иринотекан 180 мг/м² в виде 90-минутной инфузии в 1-й день, кальция фолинат 400 мг/м² в/в в течение 2 ч с последующим болюсным введением фторурацила 400 мг/м² в/в струйно и 46-часовой инфузией фторурацила 2400 мг/м² (по 1200 мг/м² в сутки). Начало очередного курса на 15-й день
FOLFOXIRI ¹	<ul style="list-style-type: none"> иринотекан 165 мг/м² в виде 90-минутной инфузии (при комбинации с анти-<i>EGFR</i> доза может быть снижена до 150 мг/м²) в 1-й день, оксалиплатин 85 мг/м² в виде 2-часовой инфузии в 1-й день, кальция фолинат 200 мг/м² в/в в течение 2 ч с последующей 46-часовой инфузией фторурацила 3200 мг/м² инфузии (при комбинации с анти-<i>EGFR</i> доза может быть снижена до 2400–2800 мг/м²). Начало очередного курса на 15-й день (возможно сочетание с ГКФС в соответствии с инструкцией по применению)
Модифицированный FOLFOX6	<ul style="list-style-type: none"> оксалиплатин 85 мг/м² 2-часовая инфузия в 1-й день, лейковорин 400 мг/м² в/в в течение 2 часов с последующим болюсом 5-фторурацила 400 мг/м² в/в струйно и 46-часовой инфузией 5-фторурацила 2400 мг/м² (по 1200 мг/м²/сут.). Начало очередного курса — на 15-й день
XELOX	<ul style="list-style-type: none"> оксалиплатин 130 мг/м² в 1-й день, капецитабин 2000 мг/м² в сутки 1–14 дни. Начало очередного курса — на 22-й день

FLOX	<ul style="list-style-type: none"> • оксалиплатин 85 мг/м² в течение 2 часов в 1-й, 15-й и 29-й дни каждого цикла + лейковорин 20 мг/м² в/в струйно и с последующим болюсом 5-фторурацила 500 мг/м² еженедельно в течение 6 нед. с последующим 2-недельным перерывом
FLOX (Nordic)	<ul style="list-style-type: none"> • оксалиплатин в дозе 85 мг/м² в/в в течение 2 ч 1 день + кальция фолинат в дозе 60 мг/м² в/в струйно с последующим болюсным введением фторурацила в дозе 500 мг/м² в 1 и 2 дни. Начало очередного курса — на 15 день
иринотекан	<ul style="list-style-type: none"> • 250–300 мг/м² в 1-й день. Начало очередного курса на 22-й день или • 180 мг/м² в 1 день. Начало курса на 15 день.
XELIRI	<ul style="list-style-type: none"> • иринотекан 180–200 мг/м² 90-минутная инфузия в 1-й день, капецитабин 1600–1800 мг/м² в сутки 1–14 дни. Начало очередного курса — на 22-й день
бевацизумаб	<ul style="list-style-type: none"> • 7,5 мг/кг в виде 90–60–30-минутной инфузии каждые 3 недели или 5 мг/кг каждые 2 недели (в зависимости от применяемого режима химиотерапии может применяться с любым режимом химиотерапии метастатического рака толстой кишки)
афлиберцепт	<ul style="list-style-type: none"> • 4 мг/кг в виде 1-часовой инфузии каждые 2 недели (вместе с режимом FOLFIRI во 2-й линии терапии или иринотеканом или режимом De Gramont))
цетуксимаб	<ul style="list-style-type: none"> • 400 мг/м² в виде 1-часовой инфузии в 1-й день, далее по 250 мг/м² еженедельно (может применяться в монорежиме, в комбинации с иринотеканом, с режимами De Gramont, FOLFOX, FOLFIRI и FOLFOXIRI при метастатическом раке толстой кишки). Возможно назначение цетуксимаба в режиме 500 мг/м² в/в капельно 1 раз в 2 недели
панитумумаб	<ul style="list-style-type: none"> • 6 мг/кг в виде 1-часовой инфузии каждые 2 недели (может применяться в монорежиме, в комбинации с иринотеканом, с режимами De Gramont, FOLFOX, FOLFIRI и FOLFOXIRI при метастатическом раке толстой кишки)
рамуцирумаб	<ul style="list-style-type: none"> • 8 мг/кг в виде 1-часовой инфузии каждые 2 недели (вместе с режимом FOLFIRI во 2-й линии терапии или иринотеканом или режимом De Gramont))
регорafenиб	<ul style="list-style-type: none"> • 160 мг 1 раз в день р. о. в 1–21-й дни, 1 неделя перерыва или 80 мг в сутки р. о. — 1-я неделя, 120 мг в сутки р. о. — 2-я неделя, 160 мг в сутки р. о. — 3-я неделя, затем — 1 неделя перерыва. Эскалация дозы возможна только при удовлетворительной переносимости препарата
трифлуридин/ типипирацил (TAS-102) ²	<ul style="list-style-type: none"> • по 35 мг/м² × 2 раза в день 1–5 и 8–12 дни внутрь. Начало очередного курса на 29 день +/- бевацизумаб 5 мг/кг в/в капельно 1 день 1 раз в 2 недели
пембролизумаб	<ul style="list-style-type: none"> • 200 мг в/в капельно 30 минут каждые 3 недели или 400 мг в/в каждые 6 недель (только при MSI)
ниволумаб	<ul style="list-style-type: none"> • 240 мг или 3 мг/кг в/в капельно 30 минут каждые 2 недели или 480 мг в/в каждые 4 недели (только при MSI)

ниволумаб + ипилиумаб	<ul style="list-style-type: none"> • ниволумаб 3 мг/кг в/в капельно 30 минут каждые 3 недели и ипилиумаб 1 мг/кг в/в капельно 30 минут 1 раз в 3 недели (4 введения, в дальнейшем продолжается монотерапия ниволумабом в дозе 240 мг или 3 мг/кг в/в капельно 1 раз в 2 недели или 480 мг в/в капельно 1 раз в 4 недели) (во второй и последующих линиях) (только при MSI) <p>или</p> <ul style="list-style-type: none"> • ниволумаб 3 мг/кг в/в капельно 30 минут каждые 2 недели и ипилиумаб 1 мг/кг в/в капельно 30 минут 1 раз в 6 недель до прогрессирования или непереносимой токсичности в первой линии
ларотректиниб	<ul style="list-style-type: none"> • 100 мг 2 раза в день внутрь ежедневно (только при транслокации гена <i>NTRK</i>)
трастузумаб + лапатиниб	<ul style="list-style-type: none"> • трастузумаб 4 мг/кг в/в в первый день первого цикла, затем 2 мг/кг в/в — еженедельно и лапатиниб 1000 мг внутрь ежедневно (только при гиперэкспрессии или амплификации <i>Her-2/neu</i>)
трастузумаб + пертузумаб	<ul style="list-style-type: none"> • трастузумаб 8 мг/кг в/в — нагрузочная доза в первый день первого цикла, затем 6 мг/кг в/в — каждые 21 день и пертузумаб — 840 мг в/в нагрузочная доза в первый день первого цикла, затем 420 мг в/в — каждые 21 день (только при гиперэкспрессии или амплификации <i>Her-2/neu</i>)

¹ Режим характеризуется более высокой, чем FOLFIRI, частотой развития диареи.

² На момент написания рекомендаций препарата еще не был зарегистрирован.

Таблица 7. Режимы применения препаратов во 2-й и последующих линиях терапии колоректального рака с мутацией в гене *BRAF*.

Режим	Схема
FOLFIRI	<ul style="list-style-type: none"> • иринотекан 180 мг/м² в виде 90-минутной инфузии в 1-й день • кальция фолинат 400 мг/м² в/в в течение 2 ч с последующим болюсным введением фторурацила 400 мг/м² в/в струйно и 46-часовой инфузией фторурацила 2400 мг/м² (по 1200 мг/м² в сутки). Начало очередного курса на 15-й день. <p>Возможно добавление бевацизумаба 5 мг/кг, или афлиберцепта 4 мг/кг, или рамуцирумаба 8 мг/кг в/в капельно в 1-й день каждого курса</p>
иринотекан + <i>BRAF</i> ингибитор + цетуксимаб	<ul style="list-style-type: none"> • иринотекан 180 мг/м² 90-минутная инфузия в 1-й день • цетуксимаб 400 мг/м² в/в капельно 1-й день, затем по 250 мг/м² в/в капельно еженедельно с 8-го дня • вемурафениб 960 мг внутрь 2 раза в день ежедневно
<i>BRAF</i> ингибитор + <i>MEK</i> ингибитор + панитумумаб	<ul style="list-style-type: none"> • дабрафениб 150 мг 2 раза в сутки внутрь ежедневно • траметиниб 2 мг 1 раз в день внутрь ежедневно • панитумумаб 6 мг/кг в/в капельно 1 день 1 раз в 2 недели или цетуксимаб 400 мг/м² в/в капельно 1 день, затем по 250 мг/м² в/в капельно еженедельно
<i>BRAF</i> ингибитор + <i>MEK</i> -ингибитор	<ul style="list-style-type: none"> • вемурафениб 960 мг внутрь 2 раза в день ежедневно кобиметиниб 60 мг в день 3 недели приема 1 неделя перерыв

<p><i>BRAF</i> ингибитор + анти-<i>EGFR</i>-антитела</p>	<ul style="list-style-type: none"> • дабрафениб 150 мг 2 раза в сутки внутрь ежедневно • панитумумаб 6 мг/кг в/в капельно 1 день 1 раз в 2 недели или цетуксимаб 400 мг/м² в/в капельно 1 день, затем по 250 мг/м² в/в капельно еженедельно <p>или</p> <ul style="list-style-type: none"> • вемурафениб 960 мг внутрь 2 раза в день ежедневно • панитумумаб 6 мг/кг в/в капельно 1 день 1 раз в 2 недели или цетуксимаб 400 мг/м² в/в капельно 1 день, затем по 250 мг/м² в/в капельно еженедельно <p>или</p> <ul style="list-style-type: none"> • энкорафениб 300 мг 1 раз в день внутрь ежедневно • панитумумаб 6 мг/кг в/в капельно 1 день 1 раз в 2 недели или цетуксимаб 400 мг/м² в/в капельно 1 день, затем по 250 мг/м² в/в капельно еженедельно
--	--

3.5. Симптоматическая терапия

Пациентам с острым кровотечением рекомендуется выполнить срочное эндоскопическое исследование, системную гемостатическую терапию. В зависимости от результатов исследования производят эндоскопическую остановку кровотечения. При невозможности/неэффективности эндоскопического гемостаза проводится экстренное хирургическое вмешательство.

При опухолевом стенозе рекомендуется установка саморасправляющегося стента в зону опухолевого стеноза или оперативное лечение.

При болевом синдроме рекомендуется проведение дистанционной ЛТ, медикаментозной терапии, локорегионарной анестезии в зависимости от причины болевого синдрома.

При лечении асцита рекомендуется рассмотреть возможность применения диуретиков и лапароцентеза. Целью так называемой «наилучшей поддерживающей терапии» является профилактика и облегчение симптомов заболевания и поддержание качества жизни пациентов и их близких, независимо от стадии заболевания и потребности в других видах терапии. В случае рака ободочной кишки меры, направленные на облегчение основных симптомов, способствуют увеличению продолжительности жизни.

4. НАБЛЮДЕНИЕ

Задачей наблюдения является раннее выявление прогрессирования заболевания с целью раннего начала ХТ или хирургического лечения резектабельных метастатических очагов.

Рекомендуется соблюдать следующую периодичность и использовать следующие методы наблюдения после завершения лечения по поводу рака толстой кишки: в первые 1–2 года физикальный осмотр и сбор жалоб — каждые 3–6 мес., через 3–5 лет с момента операции — 1 раз в 6–12 мес. Через 5 лет и более с момента операции визиты проводятся ежегодно или при появлении жалоб. Объем обследования:

1. Анамнез и физикальное обследование.

2. Определение уровня онкомаркера РЭА каждые 3 мес. в первые 2 года и далее каждые 6 мес. в последующие 3 года (если РЭА был исходно повышен).
3. Колоноскопия через 1 и 3 года после резекции первичной опухоли, далее каждые 5 лет для выявления метахронной опухоли или удаления обнаруженных полипов толстой кишки. При выявлении полипов колоноскопия выполняется ежегодно (В). В случае если до начала лечения колоноскопия не была выполнена по причине стенозирующей опухоли, ее производят в течение 3–6 мес. после резекции.
4. УЗИ органов брюшной полости и малого таза каждые 3–6 мес. в зависимости от риска прогрессирования.
5. Рентгенография органов грудной клетки каждые 12 мес.
6. КТ органов грудной и брюшной полости с в/в контрастированием однократно через 12–18 мес. после операции (см. приложение Б).

Приложение А. Критерии для генетического обследования пациентов с подозрением на синдром Линча

Критерии отбора, разработанные ФГБУ «ГНЦК им. А. Н. Рыжих» для российских пациентов

1. Пациент с колоректальным раком в возрасте до 43 лет.
2. Наряду с колоректальным раком еще 2 случая и более злокачественных опухолей любой локализации у самого больного или у кровных родственников независимо от возраста.

Критерии Amsterdam I

1. По крайней мере у 3 родственников присутствует гистологически верифицированный колоректальный рак, один из них — родственник 1-й линии.
2. Заболевание прослеживается по крайней мере в 2 поколениях.
3. По крайней мере у 1 из родственников колоректальный рак диагностирован в возрасте до 50 лет.
4. Семейный аденоматозный полипоз исключен.

Критерии Amsterdam II

1. По крайней мере у 3 родственников развился рак, связанный с синдромом Линча (колоректальный рак, рак эндометрия, рак желудка, яичников, мочеточника/почечной лоханки, головного мозга, тонкой кишки, гепатобилиарного тракта и кожи (сальных желез)), один из них — родственник 1-й линии.
2. Заболевание прослеживается по крайней мере в 2 поколениях.
3. По крайней мере у 1 из родственников связанный с синдромом Линча рак диагностирован в возрасте до 50 лет.
4. Семейный аденоматозный полипоз исключен в случаях наличия колоректального рака.
5. Опухоли по возможности должны быть верифицированы.

Критерии Bethesda для тестирования на MSI (микросателлитную нестабильность)

1. Колоректальный рак у пациента младше 50 лет.
2. Наличие синхронного, метахронного колоректального рака для другого рака, который может быть связан с синдромом Линча, вне зависимости от возраста.
3. Колоректальный рак с выявленной при гистологическом исследовании микросателлитной нестабильностью (MSI) у пациента в возрасте до 60 лет.
4. Колоректальный рак у одного или более родственника 1-й линии с заболеванием, которое может быть связано с синдромом Линча, по крайней мере 1 из случаев заболевания выявлен в возрасте до 50 лет.
5. Колоректальный рак у 2 или более родственников 1-й или 2-й линии с заболеваниями, которые могут быть связаны с синдромом Линча, вне зависимости от возраста.

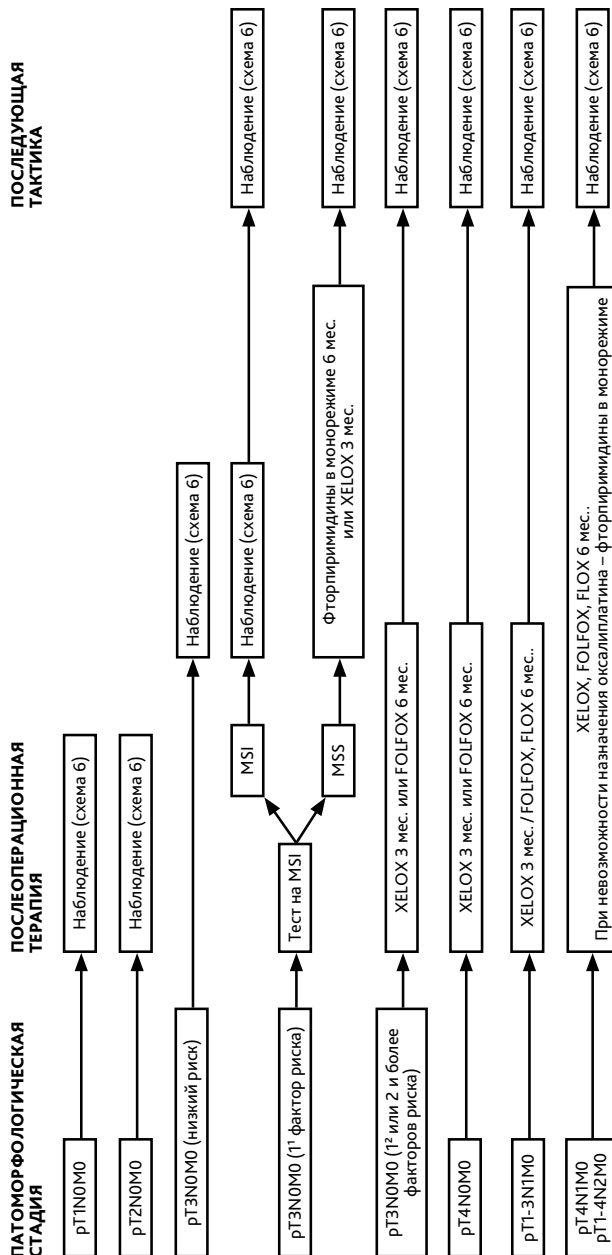
Приложение Б. План контрольных обследований пациента после завершения лечения

Методы исследования	Сроки контрольных обследований пациента после завершения лечения																	
	1 год			2 год			3 год			4–5 годы			Далее					
	3 мес.	6 мес.	9 мес.	12 мес.	3 мес.	6 мес.	9 мес.	12 мес.	3 мес.	6 мес.	9 мес.	12 мес.	3 мес.	6 мес.	9 мес.	12 мес.		
Консультация врача-онколога (сбор жалоб + физикальный осмотр)	x	x	x	x	x	x	x	x	x	x	x	x	x	x	x	x	x	
Онкомаркер РЭА	x	x	x	x	x	x	x	x	x	x	x	x	x	x	x	x	x	
УЗИ органов брюшной полости и малого таза	x	x	x	x	x	x	x	x	x	x	x	x	x	x	x	x	x	
Рентгенография органов грудной клетки				x				x				x					x	
КТ органов грудной и брюшной полости с в/в контрастированием				x				x				x					-	
Колоноскопия ¹				x													каждые 5 лет	

У пациентов с высоким риском рецидива перерыв между обследованиями может быть сокращен.

¹ При выявлении полипов выполняется ежегодно. Если до начала лечения колоноскопия не была выполнена по причине стенозирующей опухоли, ее производят в течение 3–6 мес. после резекции.

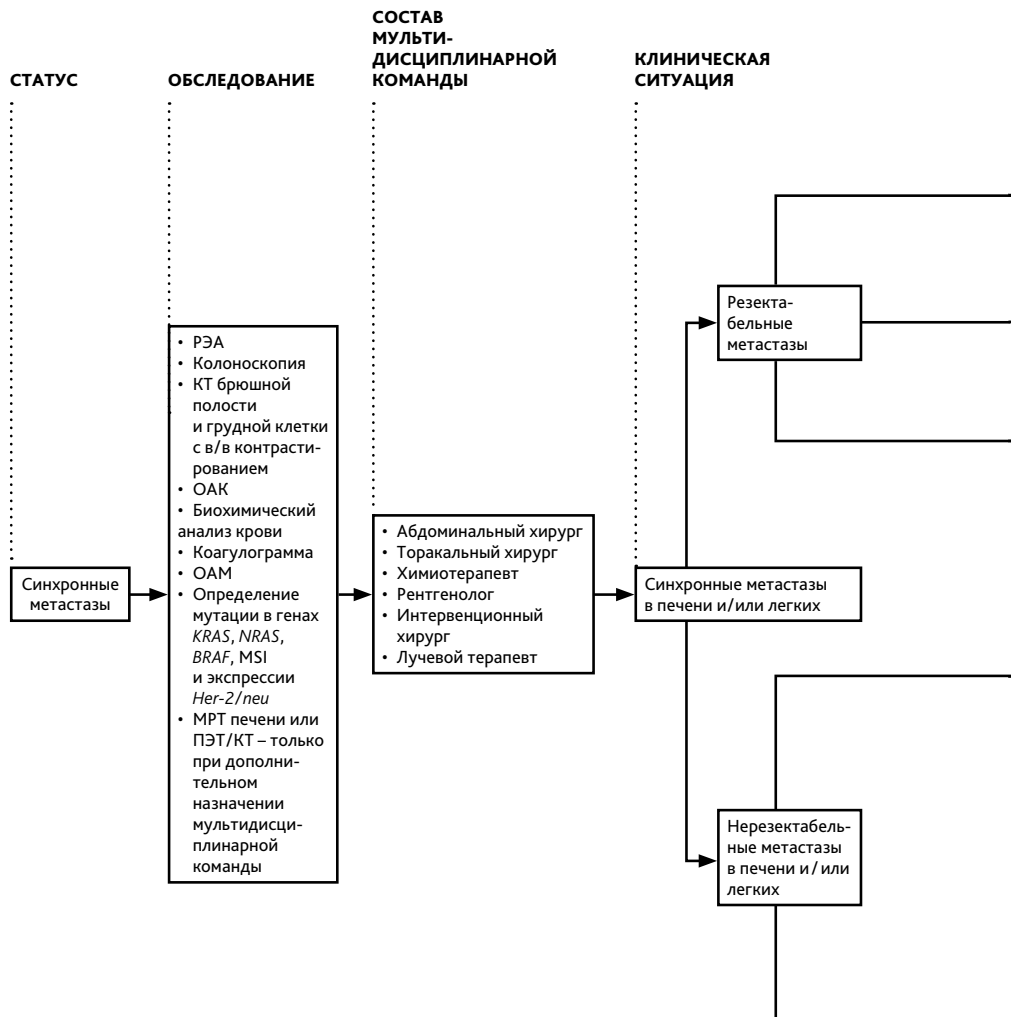
Приложение В. Алгоритмы ведения пациентов



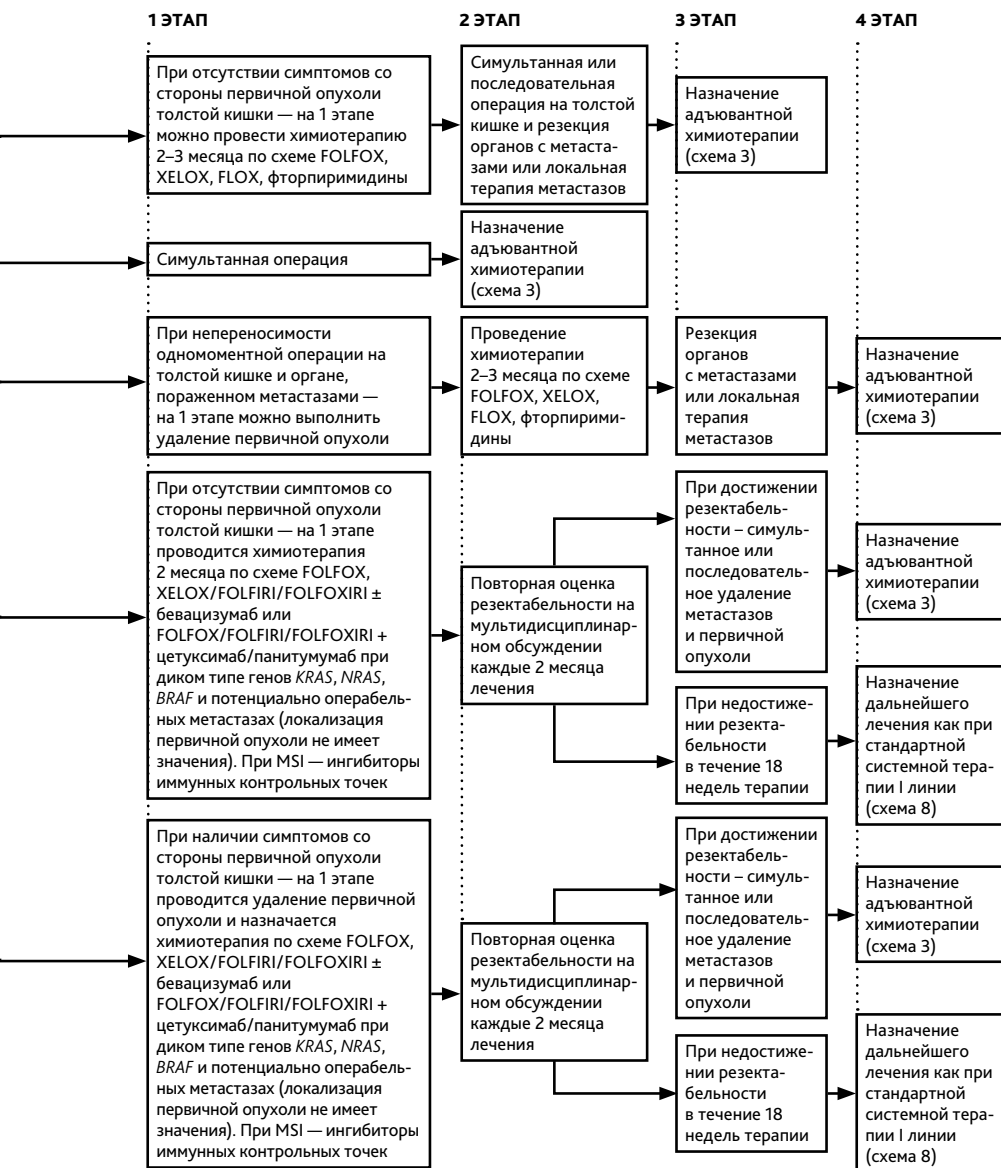
1 G3 и/или лимфоваскулярная инвазия.

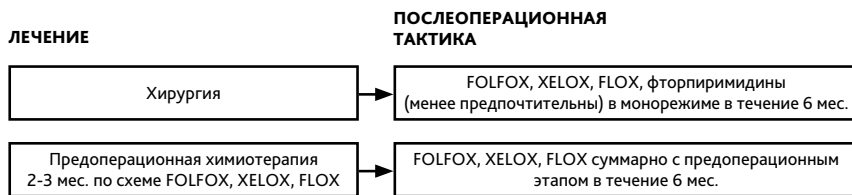
2 Другие факторы риска, кроме G3 и лимфоваскулярной инвазии.

Выбор адьювантной химиотерапии при раке толстой кишки I–III стадии без предоперационного лечения (схема 1).

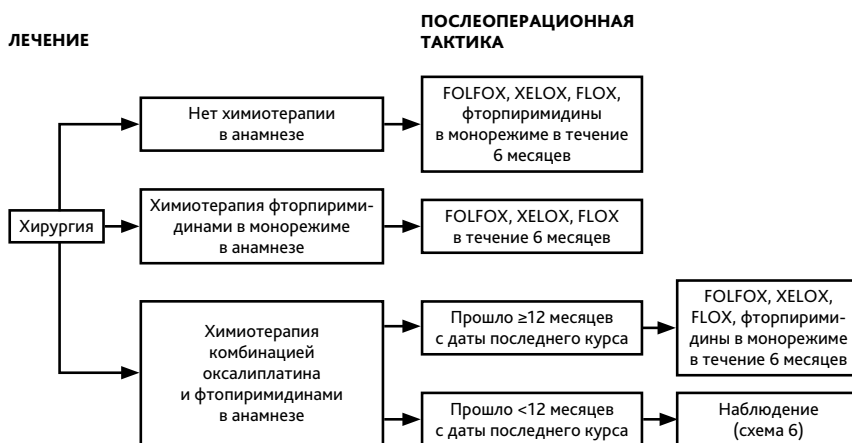

Тактика лечения при синхронных метастазах рака ободочной кишки (схема 2).

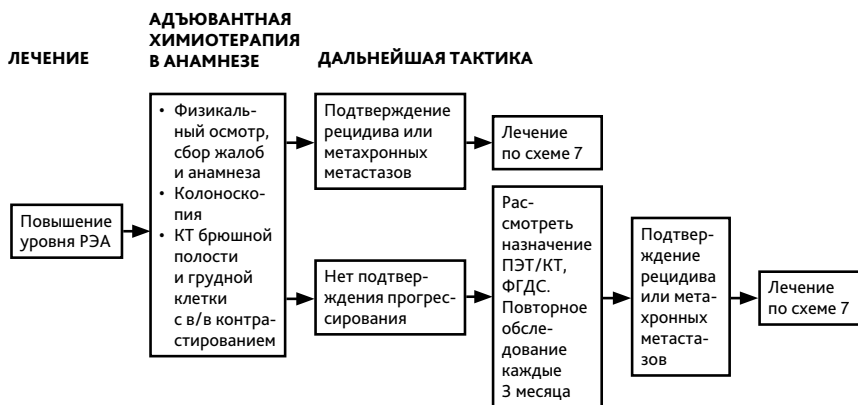



Выбор адъювантной терапии при резектабельных синхронных метастазах (схема 3).



Выбор адъювантной терапии при резектабельных метакронных метастазах (схема 4).

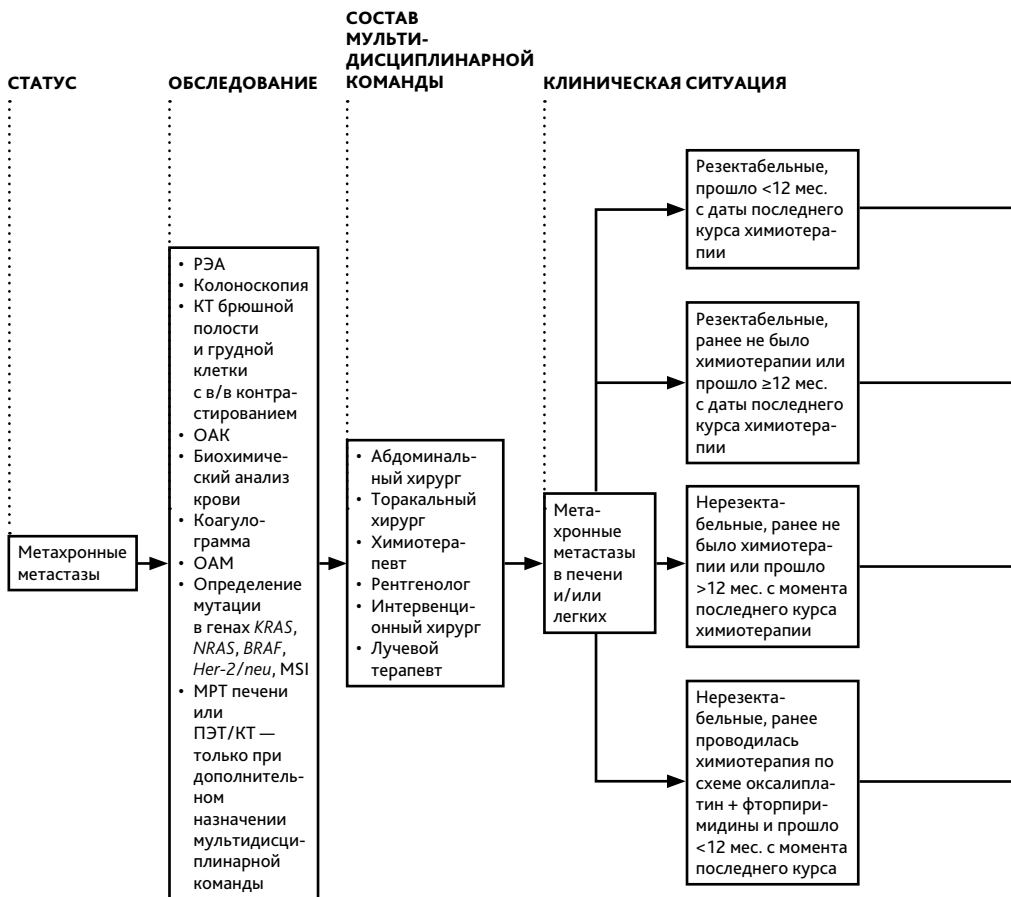


Тактика при подозрительных находках при наблюдения (схема 5).

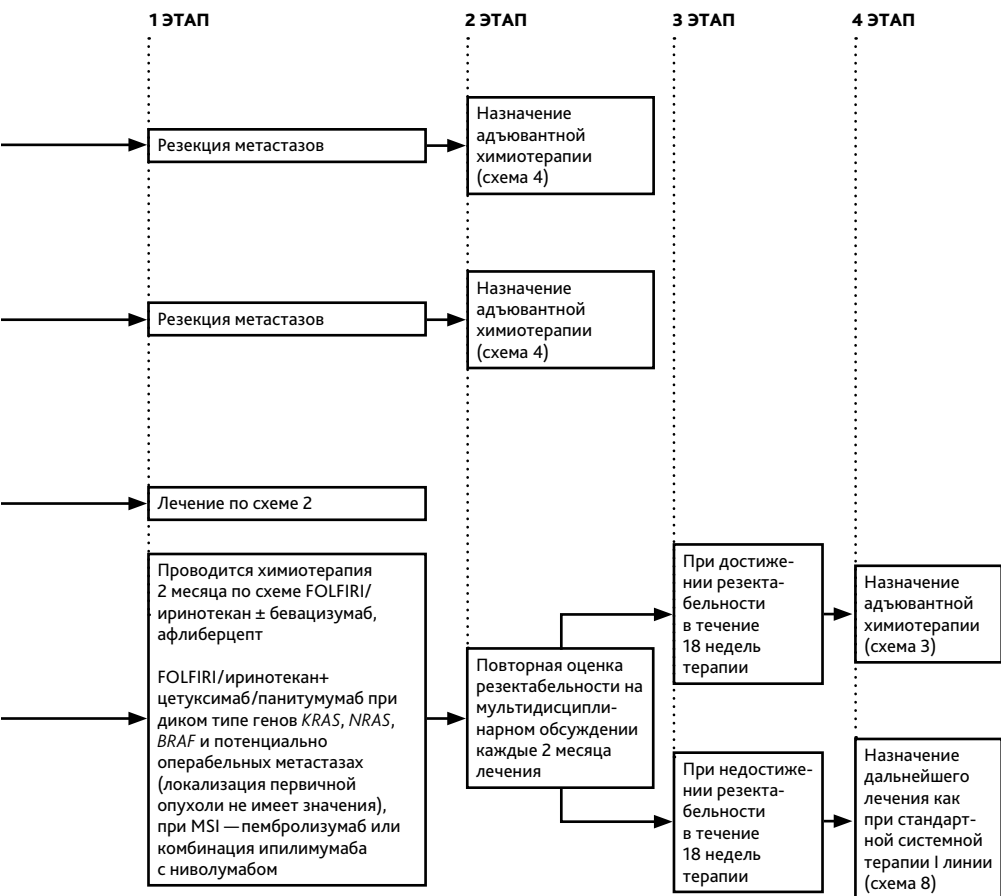
Схема наблюдения за пациентами (схема 6)

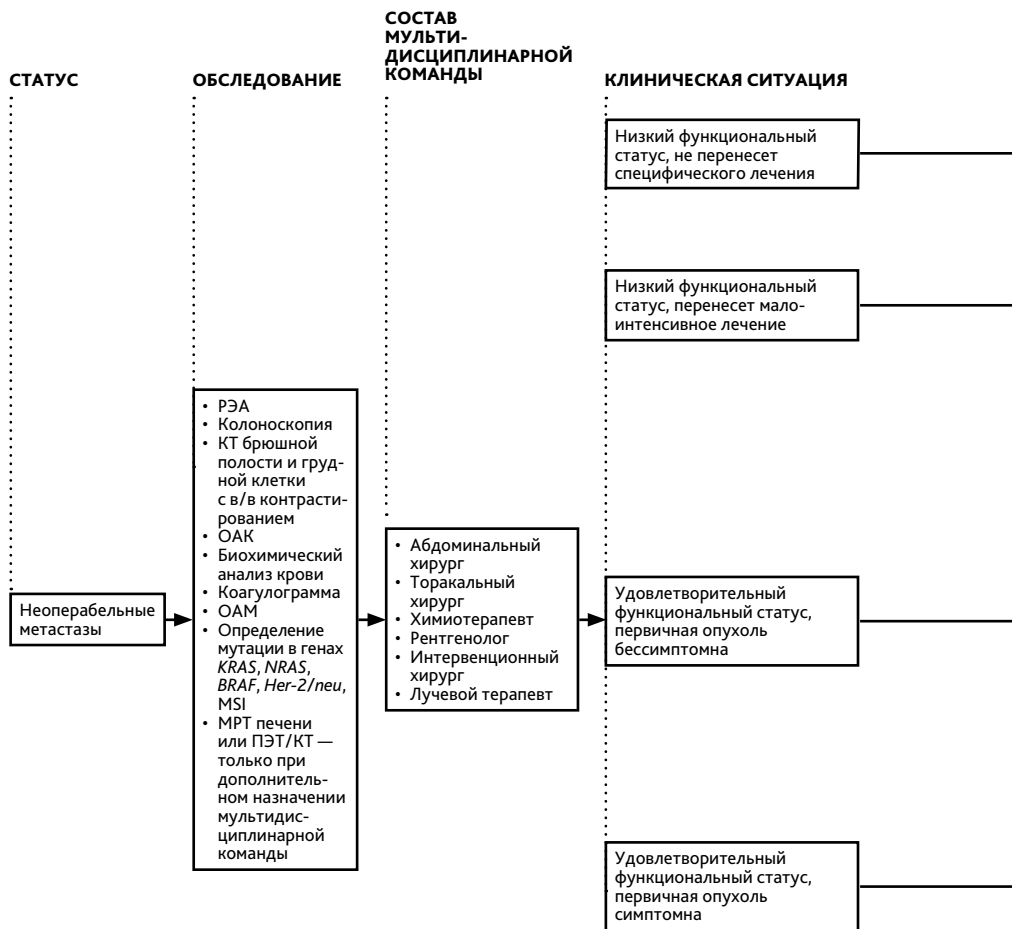
Лечение	План обследования
Стадия I	Колоноскопия
Стадия II–III или после радикальной резекции органов с метастазами	Колоноскопия
	РЭА
	Сбор жалоб, анамнеза, физикальный осмотр
	КТ брюшной полости, грудной клетки, малого таза с в/в и пероральным контрастированием
	ПЭТ/КТ не рекомендуется
Стадия IV	Колоноскопия
	РЭА
	Сбор жалоб, анамнеза, физикальный осмотр
	УЗИ брюшной полости, забрюшинного пространства, малого таза
	КТ брюшной полости, грудной клетки, малого таза с в/в и пероральным контрастированием
	ПЭТ/КТ не рекомендуется

	Частота выполнения в 1-й год	Дальнейшее предоставление услуги
	1 раз	При аденомах — повторить через 1 год; при отсутствии аденом — повторить через 3 года; в дальнейшем при отсутствии патологии — 1 раз в 5 лет
	Если перед хирургическим лечением не удалось осмотреть все отделы ободочной кишки, необходимо провести полноценную колоноскопию в течение 3–6 мес. от даты операции	При аденомах — повторить через 1 год; при отсутствии аденом — повторить через 3 года; в дальнейшем при отсутствии патологии — 1 раз в 5 лет
	1 раз	При аденомах — повторить через 1 год; при отсутствии аденом — повторить через 3 года, в дальнейшем, при отсутствии патологии — 1 раз в 5 лет
	Если перед хирургическим лечением не удалось осмотреть все отделы ободочной кишки — провести полноценную колоноскопию в течение 3–6 мес. от даты операции	При аденомах — повторить через 1 год; при отсутствии аденом — повторить через 3 года, в дальнейшем, при отсутствии патологии — 1 раз в 5 лет
	1 раз в 3 мес.	1 раз в 3 мес. в течение 2-го года, затем — каждые 6 мес. на протяжении 3–5 лет наблюдения
	1 раз в 3 мес.	1 раз в 3 мес. в течение 2-го года, затем — каждые 6 мес. на протяжении 3–5 лет наблюдения
	1 раз в 6–12 мес.	1 раз в 6 мес. в течение 2-го года, затем — 1 раз в год в течение 3–5 лет
	1 раз	При аденомах — повторить через 1 год; при отсутствии аденом — повторить через 3 года, в дальнейшем, при отсутствии патологии — 1 раз в 5 лет
	Если перед хирургическим лечением не удалось осмотреть все отделы ободочной кишки, необходимо провести полноценную колоноскопию в течение 3–6 мес. от даты операции	При аденомах — повторить через 1 год; при отсутствии аденом — повторить через 3 года, в дальнейшем, при отсутствии патологии — 1 раз в 5 лет
	1 раз в 3 мес.	1 раз в 3 мес. на втором году, затем — каждые 6 мес. на протяжении 3–5 лет наблюдения
	1 раз в 3 мес.	1 раз в 3 мес. на втором году, затем — каждые 6 мес. на протяжении 3–5 лет наблюдения
	1 раз в 3 мес.	1 раз в 3 мес. на втором году, затем — каждые 6 мес. на протяжении 3–5 лет наблюдения
	1 раз в 6 мес.	1 раз в 6 мес. на втором году, затем — 1 раз в год на протяжении 3–5 лет наблюдения

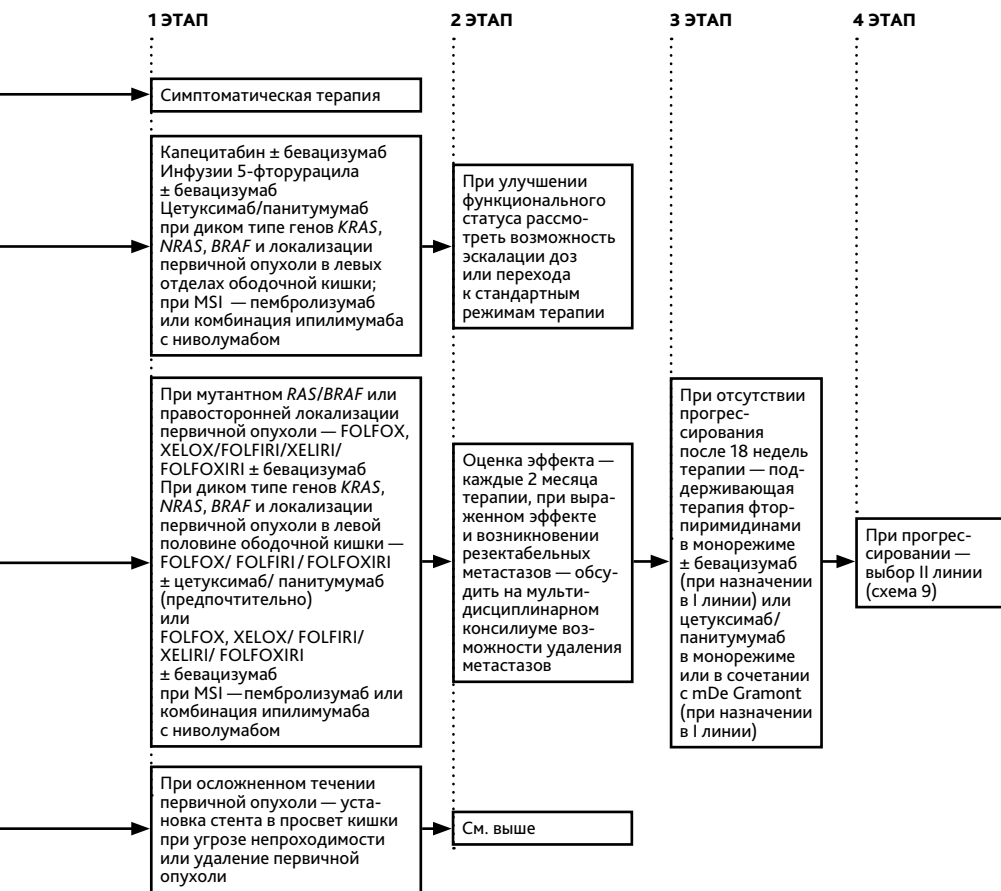


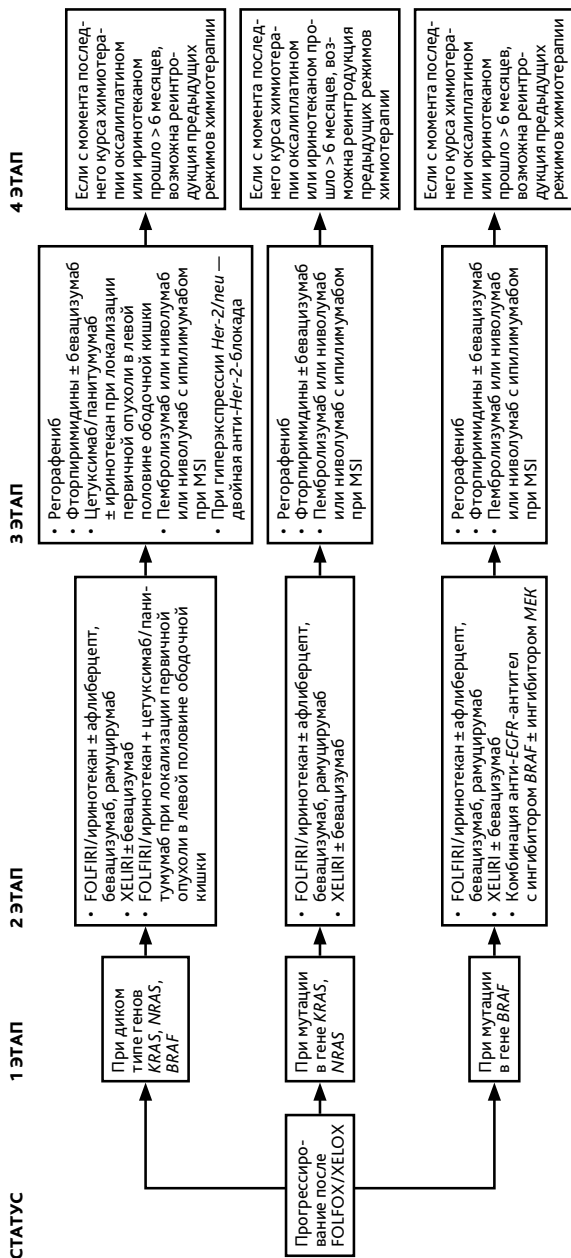
Тактика лечения при метастазах рака толстой кишки (схема 7).



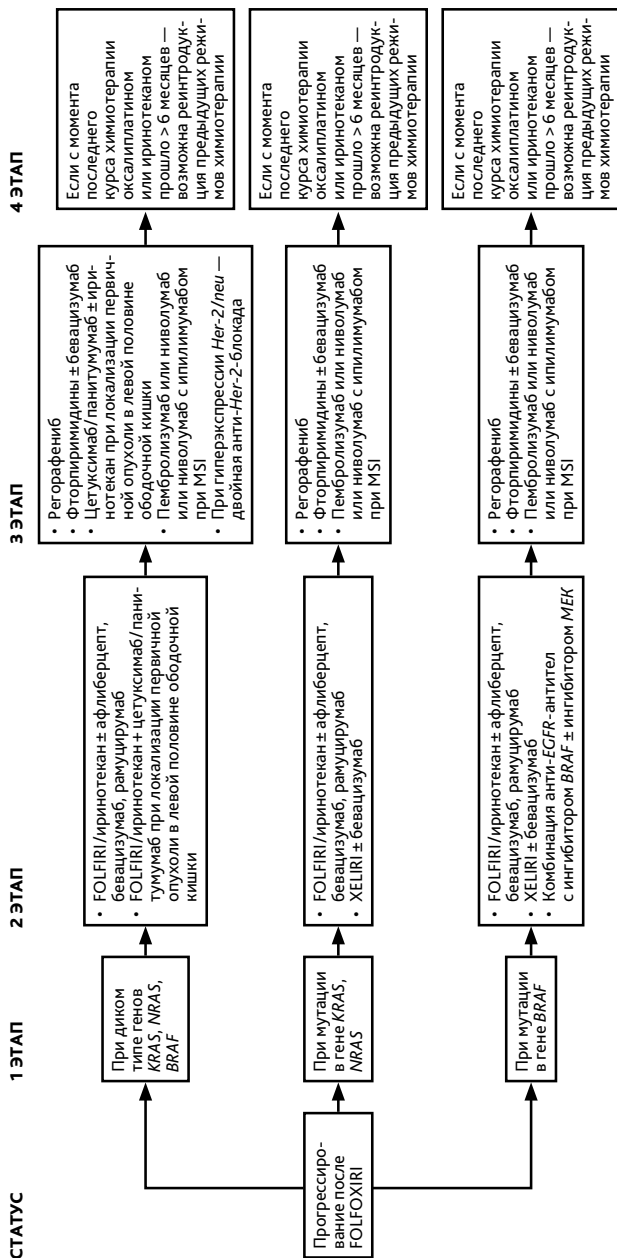


Тактика лечения при неоперабельных метастазах рака толстой кишки (схема 8).

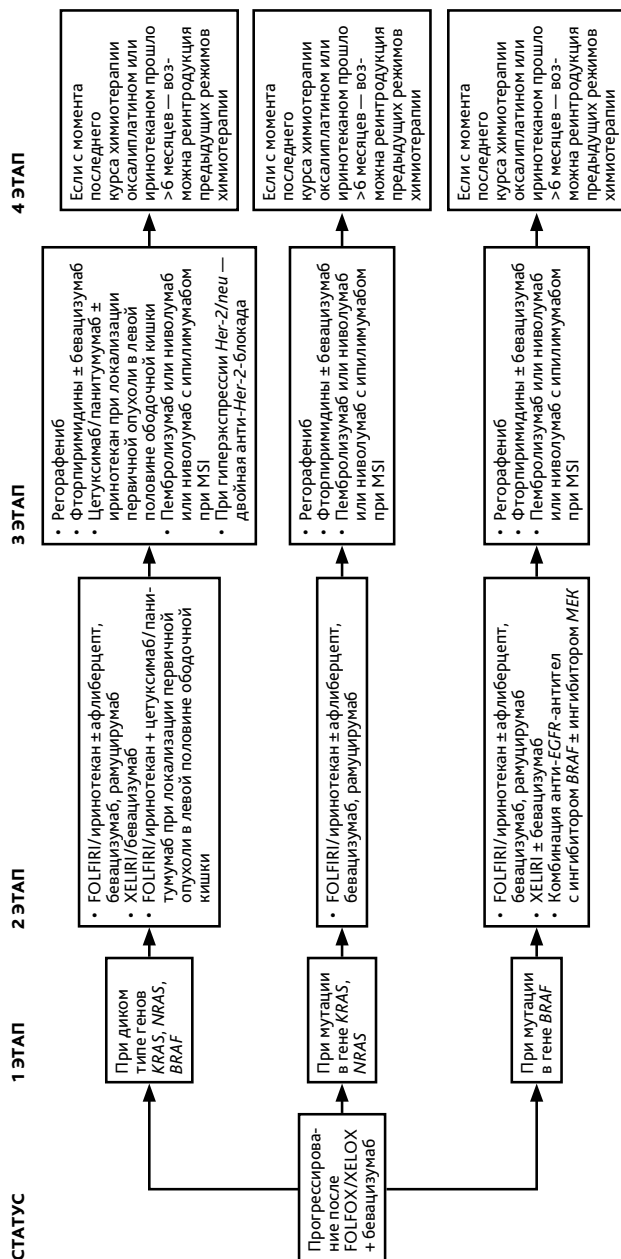




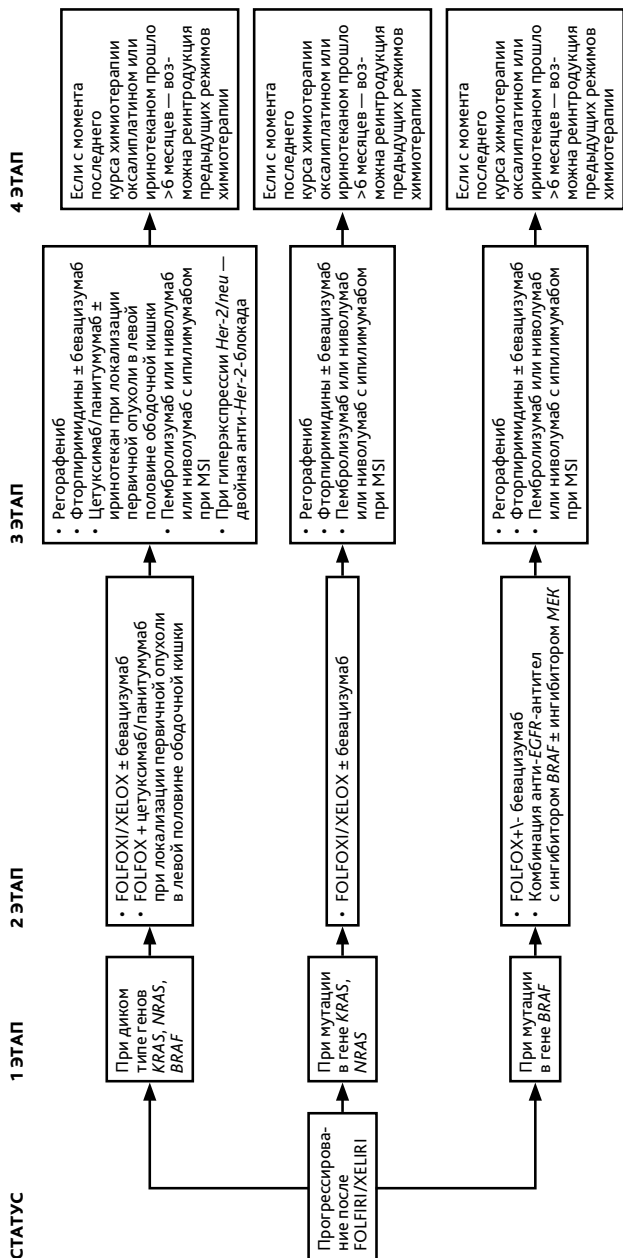
Выбор II и последующих линий терапии при неоперабельных метастазах рака толстой кишки (схема 9).



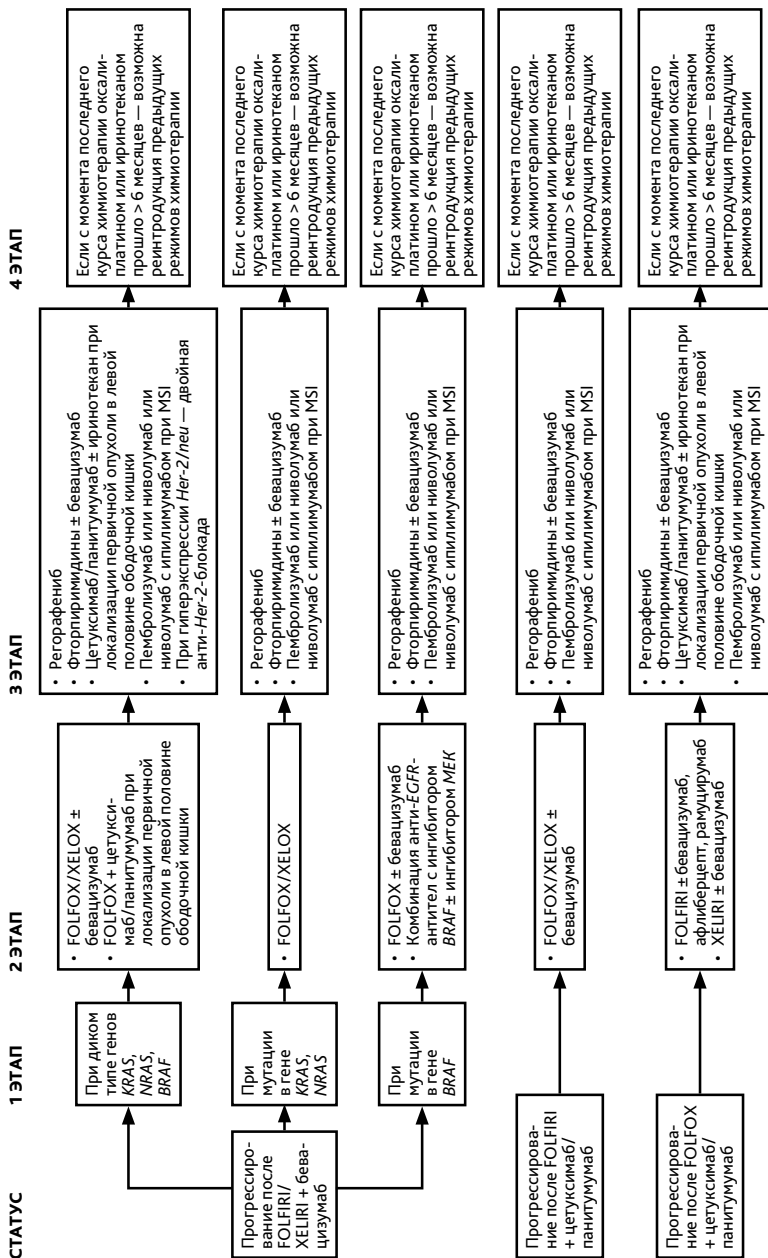
Выбор II и последующих линий терапии при неоперабельных метастазах рака толстой кишки (схема 9, продолжение).



Выбор II и последующих линий терапии при неоперабельных метастазах рака ободочной кишки (схема 9, продолжение).



Выбор II и последующих линий терапии при неоперабельных метастазах рака ободочной кишки (схема 9, продолжение).



Выбор II и последующих линий терапии при неоперабельных метастазах рака ободочной кишки (схема 9, продолжение).